Halfjaarlijks tijdschrift

Jaargang 25 · nummer 2 · 2019



vlas

Vlaamse stoma-, fistel- en incontinentieverpleegkundigen

één doel, mensen helpen

Met veel dank voor hun bijdrage

DE AUTEURS

An Vanbilloen
Imeldaziekenhuis Bonheiden, stoma- en wondzorgverpleegkundige

Bea Van Malderen
UZ Gent, stomaconsulente

Chantal Tielemans
VLAS, voorzitster

Hilde Bleyenbergh
Interview in opdracht van Coloplast, stomapatiënt

Ilse Van Schelstraete
Wit-Gele kruis Oost-Vlaanderen, referentieverpleegkundige stomazorg en (in)continentie

Iris Van desteene
Eindwerk post hogeschoolvorming, verpleegkundige medisch afgevaardigde

Marc Jonckers
UZ Gent, verpleegkundige

Sandra Desseyn
AZ Delta Roeselare, stomaconsulente

Ria Swerts
Wit-Gele kruis Limburg, zorgcoach stomazorg en (in)continentie

DE ADVERTEERDERS

Bbraun - Coloplast – Convatec – Dansac – Eurotec - Haromed – Hollister – Marlen - 3M

REDACTIE

Bea Van Malderen
UZ Gent, stomaconsulente,

Chantal Tielemans
VLAS, voorzitster

Sandra Desseyn
AZ Delta Roeselare, stomaconsulente, algemene heelkunde

VERANTWOORDELIJK UITGEVER

Christine Haecx,
Imeldaziekenhuis, stomaconsulente en hoofdverpleegkundige, algemene en abdominale heelkunde en urologie
Vogelzang 46, 3140 Keerbergen

SECRETARIAAT

Chantal Tielemans
Maaltebruggestraat 260, 9000 Gent

TIJDSCHRIFT V.Z.W. VLAS (VLAAMSE STOMAVERPLEEGKUNDIGEN)

Vlasmagazine verschijnt twee maal per jaar

Vereniging gevestigd te 2223 Schriek en opgericht op 18 januari 1995, verschenen op 28 april 1995 in de bijlage tot het Belgische Staatsblad, Nr. 7572 Ondernemingsnummer 454997504

Alle rechten voorbehouden
Noch de redactie noch de uitgever kunnen aansprakelijk gesteld worden voor de inhoud van de artikelen en advertenties. Deze vallen steeds onder de verantwoordelijkheid van de auteurs, respectievelijke adverterende firma's.

www.stomavlas.be



INHOUD

Inhoud **2**

Voorwoord **3**

Casus fistelzorg **5**

Vervangen van de gastrostomiesonde (chirurgisch geplaatst) **8**

Casus granulomen **17**

Met de fiets (en een ileostoma) naar Kopenhagen **20**

Het belang van goede basiszorg **23**

Educatie van anale irrigatie met het Peristeen® aan patiënt **26**

Vlascongres 2019, Heist-Op-den-Berg: 17 oktober 2019 ..... **42**

Vernieuwing lidmaatschap jaargang 2020 ..... **45**

Bestuursleden VLAS **46**

Stomawelzijnboekje: het boekje voor de stomadrager **48**

VOORWOORD

Beste VLASsers,

Het verlof is opnieuw achter de rug.

De posthogeschoolvorming heeft zijn eerste lesdag achter de rug met een mooie opkomst van 46 cursisten.

Dit jaar hebben we ons programma verlengd met 1 dag zodat de terugkomdagen in het tweede jaar wegvallen. De reden is de lage opkomst tijdens deze dagen. We hebben het programma aangepast en verrijkt met nieuwe lessen, voornamelijk ook gericht naar de praktijk met heel wat casussen.

Onze website wordt dit jaar nog vernieuwd. We liepen wat achter hiermee en hopen op een kwalitatief betere en up-to-date website. Nog even geduld want alle presentaties van ons congres met leuke foto's zullen hierop verschijnen.

En dan komen we aan ons congres dat als positief werd ervaren. Het is niet eenvoudig aan ieders wensen te voldoen, maar we trachten ook dit vernieuwend en boeiend te maken. Dank zij de firma's, de grote inzet van het bestuur en jullie aanwezigheid kunnen we terugkijken op een verrijkende dag op alle vlak. Voor het eerst dit jaar zijn de congresgangers "allen" tot het einde gebleven daar waar vaak reeds de helft de zaal verlaat tijdens middagpauze. Voor de sprekers na de pauze is dit als aangenaam ervaren gezien de inspanningen die voor een presentatie worden geleverd.

Rechtzetting: doordat de druk op het tijdig verschijnen van onze flyers telkens groot is en er dit jaar een overdracht was bij het opmaken ervan, is door een ongelukkig toeval de firma Eurotec van onze flyer verdwenen als één van onze hoofdsponsors waarvoor onze welgemeende excuses.

We hopen jullie in dit tijdschrift opnieuw te boeien en wensen jullie veel leesplezier.

Tot de volgende editie in het voorjaar

Chantal



NA HET SUCCES VAN **1-DELIG SOFT CONVEX**
NU ÓÓK ALS **2-DELIG SYSTEEM** BESCHIKBAAR

- Rekbare opening, beschermt de stoma
- Soepele, flexibele huidplaat
- Maximale vochtabsorptie bij inspanning of warm weer



Vraag een gratis proefpakket aan
voor uw patiënten!

03 666 65 83
info@eurotec.eu

EuroTec, waar kennis en ervaring samen komen! www.eurotec.eu

Sandra Desseyn, stomaconsulente, AZ Delta Roeselare

Meneer, 78 jaar, opgenomen in het ziekenhuis na een recidief van colorectale metastasen.

Medische voorgeschiedenis

- 1987: totale gastrectomie.
- Augustus 2016: subobstructie tgv sigmoïdtumor. (dringende darmresectie)
- Aansluitend chemotherapie.
- Februari 2017: resectie levermetastasen.
- Juli 2017: hemihepatectomie.

Opname augustus 2018

Door complicaties bij zijn laatste ingreep ontwikkelde meneer een colonfistel. Na lange tijd op intensieve zorg kwam hij op de verpleegafdeling met een fistel rechts onder de ribbenboog.

De man is tenger en verward (1m68 en 61kg).



Door de moeilijke plaats juist onder de ribbenboog en de high output fistel komt het materiaal vaak los met felle pijnlijke irritatie tot gevolg.

Door de omvang moet er gebruik gemaakt worden van de grootste diameter opvangmateriaal, het wondmanagement systeem van Coloplast samen met veel coloplast Brava pasta.

Wanneer de irritatie minderde, werd er Coloplast pasta gebruikt.

Ondertussen is de patiënt mobiel, maar nog gedesoriënteerd en gaat nonchalant om met zijn “stoma”.

Door het grootte fisteldebiet waardoor hij onvoldoende voedingstoffen kon opnemen kreeg hij geruime periode parenterale voeding.

Voorzichtig werd de voeding opgedreven, loperamide werd opgestart en gaandeweg verbeterde zijn algemene toestand.

De fistel verkleinde en er werd gezocht naar een betaalbaar en verzorgbaar systeem om naar huis te kunnen.



Ontslag oktober 2018



Hij kon het ziekenhuis verlaten halfweg oktober 2018, met een 2-delig systeem van Convatec 100mm.

Hij weegt dan nog 54,1kg

De thuisverzorging lukte moeilijk, het materiaal kwam nog vaak los, hij kwam wekelijks (of meer) langs op consultatie.

Hij was wel tevreden dat hij thuis was.



De situatie verbeterde aanzienlijk wanneer de fistel zich meer aftekende , de ”stoma” werd meer zichtbaar.



De diepe gleuf werd opgevuld met een Coloplast strip. Rond het stoma werd Brava pasta aangebracht. Alles werd na het aanbrengen mooi platgedrukt.





Op die manier kon er met een diepe convexe plaat van 50mm van Coloplast Mio gewerkt worden.

Het materiaal bleef 2 à 3 dagen ter plaatse. Zo werd dit voor meneer comfortabeler. Een gordel zorgde voor extra ondersteuning.

Het ledigen van zijn ileozakje kon hij zelfstandig.

Consultatie maart 2019



We zien prolaps van de colonfistel. Hierdoor ontstaan er opnieuw problemen met de applicatie van het materiaal.

Operatie april 2019

In april 2019 ondergaat meneer een rechter hemicolectomie met een ileo descendostomie.

Hij vertoont wondproblemen, de wonde valt open.





mei 2019

De wonde is nog niet volledig gesloten.

Augustus 2018 wordt er opnieuw een exploratie gedaan van het fisteltraject. De wonde werd verder verzorgd met honingzalf.

De patient stelt het ondertussen goed en hij heeft terug zijn normale activiteiten hervat, hij is ook een fervent fietser en onderneemt ondertussen weer zijn tochten.

Activon Manuka honing

100% MEDICINALE MANUKA HONING

Activon Tube

met Activon® Manuka honing



Beschrijving
Activon® Tube bevat 100% Manuka honing.

Indicaties
Activon® Tube kan op elk soort wond worden aangebracht en is vooral geschikt voor gebruik in holtes en ondermijningen. Het kan ook worden gebruikt om andere verbanden in het Activon® Manuka Honing assortiment aan te vullen wanneer de honing door exsudaat is weggespoeld.

Actilite

met Activon® Manuka honing



Beschrijving
Actilite® is een viscose netverband, gecoat met 100% Manuka honing en Manuka olie*.

Indicaties
Actilite® is geschikt voor oppervlakkige wonden met weinig exsudaat om infecties te bestrijden of de bacteriële last te verminderen.

** verhouding van 99% honing tot 1% olie*

Activon® Manuka honing is gemaakt van nectar verzameld van Leptospermum-planten (onderdeel van de teatree familie) door bijen in Nieuw-Zeeland. Activon® Manuka honing heeft antimicrobiële eigenschappen die niet in andere honingsoorten te vinden zijn .
Activon® Manuka honing is een breedspectrum antimicrobieel middel tegen de meeste bacteriën die de wond binnendringen, waaronder Staphylococcus Aureus en Pseudomonas Aeruginosa, en de antibiotica-resistente MRSA en VRE. Er is ook aangetoond dat het biofilm vorming door MSSA, MRSA en VRE.5 voorkomt.

Het gebruik van Activon® Manuka honing kan de behoefte aan systemische antibiotica verminderen.[1]

1. Petty P, O'Hare S. Do honey dressings reduce the need for antibiotics? Poster presentation

Haromed medical technologies

Distributie België:
HAROMED BVBA – medical technologies
Beukenlaan 21 – B-9051 Sint-Denijs-Westrem (Gent)
T 09/326 05 10 – info@haromed.com
www.haromed.com

Chantal Tielemans (VLAS) – Marc Jonckers (UZG) - Bea Vanmalderen (UZG)

1. INDICATIES TOT HET PLAATSEN VAN EEN GASTROSTOMIESONDE

- Ernstige slikproblemen of malnutritie waarbij het maag-darmstelsel nog voldoende werkt.
- Bij verminderde orale inname (bvb. bij neurologische aandoeningen).
- Bij herhaalde aspiratie van voedsel in de longen (verslikken).
- Bij obstructie door oropharyngeale, hals- of slokdarmtumoren.
- Bij (ernstige) verbrandingen van aangezicht, mond en slokdarm.
- Het voorkomen van ondervoeding bij kinderen.
- Voor ontluchting van de maag.

2. KB NR.78

Volgens het K.B. nr. 78 artikel 2,§1 kan een vervanging van een gastrostomiesonde (met inbegrip van een knopsonde) na de eerste vervanging door de arts, zelfstandig door de verpleegkundige worden uitgevoerd.

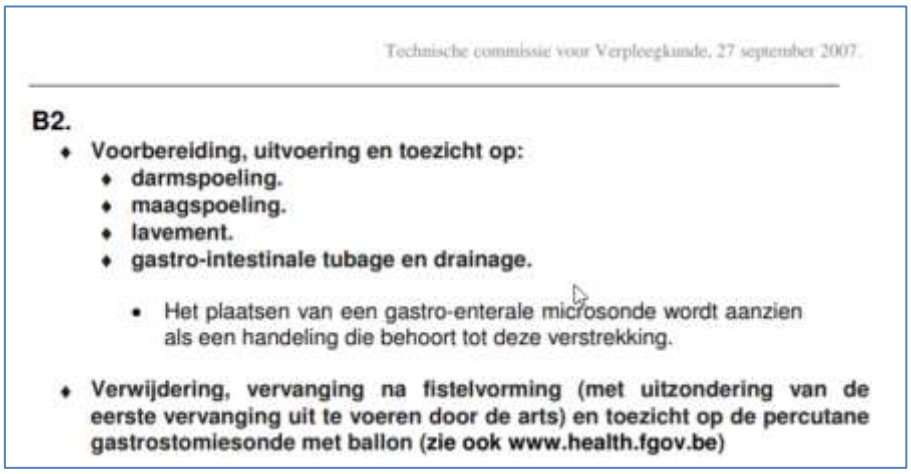

Technische commissie voor Verpleegkunde, 27 september 2007

B2.

- **Voorbereiding, uitvoering en toezicht op:**
  - **darmspoeling.**
  - **maagspoeling.**
  - **lavement.**
  - **gastro-intestinale tubage en drainage.**
    - Het plaatsen van een gastro-enterale microsonde wordt aanzien als een handeling die behoort tot deze verstrekking.
  - **Verwijdering, vervanging na fistelvorming (met uitzondering van de eerste vervanging uit te voeren door de arts) en toezicht op de percutane gastrostomiesonde met ballon (zie ook www.health.fgov.be)**

Dit brengt ons ertoe “hoe” we deze zorg moeten uitvoeren voor de chirurgisch geplaatste ballon- en knopsonde, met “tips and tricks” voor zorg aan de sonde en mogelijke problemen met hun oplossingen.

De standaarden voor handhygiëne en het dragen van handschoenen ontbreken alvast niet!

3. RICHTLIJNEN

A. *RICHTLIJNEN GEDURENDE DE EERSTE 7 DAGEN NA PLAATSING:*

- Een goede mond- en wondzorg bij de patiënt zijn belangrijk.
- Observeer op bloeding, lekkage, zwelling, roodheid, overmatige pijn en secreties.
- Reinig de insteekplaats met fysiologisch water en ontsmet met Isobetadine®Dermicum. Gebruik bij joodallergie Hibidil® of Chloorhexidine in water.
- Zorg dat het plaatje goed tegen de huid komt om lekkage te vermijden. Niet te strak aanspannen om druknecrose te vermijden.
- Plaats een splitcompres onder de plaat – opgepast geen metalinecompres!

- De patiënt mag geen bad nemen of douchen.
- Spoel na toestemming van de arts tijdens de toediening van sondevoeding bij voorkeur om de 4 tot 6 uren. Het spoelen gebeurt met 20 tot 40 ml lauw water vóór en na toediening van medicatie of voeding.
- Het toedienen van medicatie via de sonde samen met het inlopen van voeding is niet toegelaten.
  Er wordt aangeraden om de voeding even te pauzeren en voor en na het toedienen van de medicatie de sonde te spoelen met lauw water.
- Bij toedienen van sondevoeding of medicatie overdag wordt aanbevolen om de patiënt in halfzit of rechtopzittend te plaatsen om reflux te voorkomen.
  Bij nachtvoeding slaapt de patiënt best in anti-trendelenburghouding.

B. *RICHTLIJNEN VANAF DAG 7 NA PLAATSING:*

De richtlijnen gedurende de eerste 7 dagen na plaatsing blijven geldig.

Na 7 dagen de sonde dagelijks 180° draaien tegen de huid.

1) Samen met het dompelen van de sonde voorkomt het draaien het ingroeien van de sonde.



Het dompelen van de sonde en nazicht van de ballon



Om te dompelen maken we de sonde los uit het fixatieplaatje

We nemen de sonde tussen duim en wijsvinger en duwen de sonde een 3 tot 5 cm dieper en trekken ze nadien zachtjes terug. Deze handeling herhalen.

Controle van de balloninhoud:

- Er wordt aangeraden op regelmatige basis de balloninhoud te controleren.
  Ten minste om de 2 weken.
- **LET OP**: geen medicatie toedienen langs de ballonopening. Dit lijkt logisch maar is reeds opgemerkt, met defecte ballon als gevolg!
- De inhoud van de ballon staat vermeld op het ballonventiel.
  LET OP: voor een **jejunale sonde de inhoud halveren**!!!
- De sonde wordt nu uit het plaatje losgekoppeld en de sonde wordt dieper ingebracht.
  Dompelen van de sonde!
- De inhoud wordt uit de ballon geaspireerd met een spuitje en controle van de hoeveelheid wordt verricht. De vermelde inhoud van de ballon wordt ingebracht.
  LET OP: steriel water of kraantjeswater, NOOIT fysiologische oplossing!
- Het zorgproces, de bevindingen en de ingespoten balloninhoud worden in het verpleegkundig dossier vermeld.

Wat als er geen water geaspireerd kan worden?

- De ballon is defect – een nieuwe sonde dient geplaatst te worden.
- De inhoud is aanwezig maar kan niet worden opgezogen:
  - √ Controleer klem en probeer opnieuw!
  - √ Controleer visueel of het kanaal om de ballon te vullen of te ledigen niet verstopt is door een (onvrijwillige) kleine toediening van medicatie via dit kanaal.
  - √ Trek voorzichtig aan de sonde, indien deze niet meekomt, verwittig de arts die eventueel met een lange dunne naald via de insteekplaats zal proberen de ballon te doorprikken waarna de sonde verwijderd zal kunnen worden.

4. HET VERNIEUWEN VAN DE SONDE NA DE EERSTE VERVANGING DOOR DE ARTS


Foto 1

1) Doe niet steriele handschoenen aan
2) Verzamel steriel materiaal (*Foto 1*)

3) Bekijk de diepte van plaatsing bij de aanwezige sonde (aanduiding/ markeringsliniaal op de sonde). [*Foto 3*]
4) Controleer de nieuwe set of de sonde met de juiste diameter heeft. [Foto *2*]


Foto 3


Foto 2


Foto 4


Foto 5

5) Controleer de sonde op mogelijke gebreken
6) Blaas de ballon op met de hoeveelheid steriel water [*Foto 4*] volgens de aanduiding op het ballonventiel [*Foto 5*] en controleer op leeglopen.

7) Verwijderen en plaatsen van gastrostomiesonde
   - Glijd met de vlakke hand over de ballon om hem mooi rond (of ovaal) te maken
   - Verwijder de ingespoten hoeveelheid steriel water.
   - Breng flink wat glijmiddel aan op het uiteinde van de sonde.
   - Breng de patiënt in liggende houding of licht recht-opzittende houding indien liggend te lastig is voor de patiënt.
   - Koppel de sonde los van het fixatieplaatje en verwijder indien nodig het splitcompres. [*Foto 6*]


Foto 6



"Ik heb een diepliggend stoma wat mij veel lekkages en huidirritaties geeft."

~~Problem~~™

Solved



Ultramax™ diepe Convex

- Speciaal ontwikkeld voor mensen waarbij de stoma onder de huid ligt
- Zeer zachte, flexibele en comfortabele bloemvormige huidplak voor goede pasvorm



UltraMax™ Uro met AntiTwist

- Dankzij het AntiTwist ventiel loopt de urine altijd door naar de nachtzak, dit voorkomt vervelende lekkages gedurende de nacht



MaxPlus™

- Voor mensen met een groot stoma
- Zowel vlak als in diepe convex verkrijgbaar



SuperFlat™

- De flexibele ultra dunne huidplak is uitermate geschikt voor alle buikcontouren
- Veel gebruikt bij breuken

Voor meer informatie of een gratis proefpakket neem dan gerust contact met ons op.

MARLEN

marlenhealthcare.eu

Marlen International Healthcare
E-mail: europe@marlenhealthcare.eu
T: 0344-606912


Foto 7


Foto 8

- Plaats de sonde dieper. [*Foto 7*]
- Verwijder de balloninhoud en controleer met de toegelaten / aangewezen hoeveelheid vermeld op het ballonventiel. [*Foto 8*]

- Leg de nieuwe sonde dichtbij alsook het spuitje met de aangewezen hoeveelheid (steriel) water voor het opblazen van de ballon
- Verwijder voorzichtig de aanwezige sonde. [*Foto 9*]
- Controleer de sonde, de ballon en de insteekplaats.[*Foto 10*]


Foto 9


Foto 10


Foto 11


Foto 12

- Reinig en ontsmet de insteekplaats indien nodig.
- Plaats aansluitend de nieuwe sonde [*Foto 11*], terwijl je deze op een 5-tal cm van het uiteinde vasthoudt, loodrecht naar beneden.
- Indien dit moeilijkheden geeft kan een pincet dichtbij de insteekplaats helpen om de sonde in te brengen.
- Blaas de ballon op.
- Trek de sonde voorzichtig terug tot weerstand [*Foto 12*] en/of tot de aanduiding van de diepte (gemeten vooraf op de oude sonde).


Foto 13

- Bevestig de sonde in het fixatieplaatje [*Foto 13*]
- Een splitcompres kan onder het plaatje worden aangebracht, maar dit is op zich niet nodig.
- Spoel de sonde met een enfitspuit via de enfitkoppeling. [*Foto 14*]
- Soms voelen patiënten zich veiliger met een afdekkend verband ook al is dit ook niet nodig.
- Bij verwarde en dementerende patiënten zal een afdekkend verband de kans op traumatische dislocatie substantieel verminderen.


Foto 14

5. PROBLEMEN

A. *WAT TE DOEN BIJ LEKKAGE?*

- Ga de oorzaak na!
- Is de ballon defect?
- Is de ballon voldoende gevuld?
- Zit de sonde niet te los? Voel je (een lichte) weerstand als je aan de sonde trekt?
- Is de sonde goed gefixeerd in het plaatje?
- Bij lichte lekkage kan een dun schuimverband onder de plaat worden aangebracht.

B. *WAT TE DOEN BIJ VERSTOPPING VAN DE SONDE?*

- Probeer met kleine pulserende handelingen water in te spuiten.
- Probeer de sonde te rollen tussen de vingers.
- NOOIT proberen doorspoelen met cola (dit is een fabeltje en de suikers zetten zich neer op de wand).
- Een oplossing met bicarbonaat kan helpen. De literatuur vermeldt cranberrysap met wisselend succes.
- De oorzaak kan liggen bij sommige geneesmiddelen die worden toegediend. Het is belangrijk bij het voorbereiden van medicatie rekening te houden met de hoge viscositeit en de kans op klontering.
  Plet de medicatie zo fijn mogelijk alvorens op te lossen in water. Gebruik indien mogelijk de vloeibare vorm van een geneesmiddel.
- Voldoende spoelen van de sonde voor en na toediening van medicatie en/of voeding is al aangehaald.
- Verwittig de arts die bij jejunostomiesondes kan proberen een geleider (mandrin) door te laten glijden. Doe dit echter nooit op eigen initiatief.
- Helpt dit alles niet dan dient een nieuwe sonde te worden geplaatst.
- Het is ook aangewezen om 6-maandelijks de sonde te vernieuwen. De ballon van een sonde die langer in de maag verblijft kan rigider worden. Het ledigen van de ballon kan dan problemen geven. Het verwijderen van de sonde zal zeker moeilijker worden. Soms zelfs traumatisch. Tip: glijmiddel aanbrengen t.h.v. het insteekpunt voor verwijderen.

C. *HYPERGRANULATIEWEEFSEL T.H.V. DE INSTEEKPLAATS VAN EEN GASTROSTOMIESONDE:*

- Indien granulatie optreedt kan dit gelegen zijn aan het glijden of roteren van de sonde wanneer de dieptemeting niet juist is en wanneer de sonde onvoldoende is gefixeerd in de plaat.
- Fixeer de sonde dus voldoende zodat ze niet los zit.
- Aanstippen met zilvernitraat en eventueel dit proces herhalen om de 7 dagen kan helpen. Indien dit niet het geval is dan kan coaguleren van het hypergranulatieweefsel of het chirurgisch wegsnijden ervan door de chirurg een optie vormen.



D. *IRRITATIE ROND DE SONDE:*

We onderscheiden een droge of een natte irritatie.

Kan te wijten zijn aan:

- lekkage langs de sonde
- Onderliggend huidprobleem
- Reactie op een bestanddeel van de fixatieplaat
- Wrijving van de sonde omdat deze onvoldoende is aangespannen tegen de huid



Hoe te verzorgen:

- Het plaatsen van een splitcompres (geen metaline) kan reeds voldoende zijn bij een droge irritatie
- Geen zeep gebruiken bij het wassen en voldoende drogen
- Geen stomapoeder aangezien dit klontering kan geven
- Aanstippen van de huid met Avène Cicalfate lotio, laten drogen, overtollige wegvegen met een tissue
    - Avène cicalfate: natuurlijke cicalfaten drogen de nattende irritatie uit, sucralfaat bevordert het herstel van de epidermis, koper- en zinksulfaat werken antibacterieel
- Homeoplasminezalf rond de sonde aanbrengen in een dun laagje 1 tot 3x daags
    - Homeoplasmine is een homeopatische zalf die de huid uitdroogt en herstelt (geeft goede resultaten)
- Schimmelinfectie: bij vermoeden van schimmelinfectie kan met Isobetadine worden aangestipt. Indien dit aanhoudt kan de arts beslissen Daktarinspray te gebruiken (eventueel na positieve cultuur)
- Bij onderliggende huidproblemen wordt best verwezen naar de arts/dermatoloog.

In het volgende tijdschrift behandelen we de vernieuwing van de button of knopsonde.



De relatie tussen een gezonde huid en levenskwaliteit is erg belangrijk...
en dat is niet anders voor stomadragers!

Door het begrijpen van de link die er is tussen de huid, pH niveaus en spijsverteringsprocessen krijgen we inzicht in waardevolle informatie. Zo kunnen we onze patiënten een betere ervaring bieden en ondersteunen in hun zoektocht naar een betere levenskwaliteit.

Wenst u hier meer over te weten? Neem dan vandaag nog contact op met onze Product Specialist.

Dansac België
010 23 04 78
dansaccontact@dansac.com
www.dansac.be

CE

Lees voor gebruik de bijsluiter voor informatie over beoogd doel, contra-indicaties, waarschuwingen, voorzorgsmaatregelen en de gebruiksaanwijzing. Niet alle producten hebben een CE-label.
Het Dansac logo en "Dedicated to Stoma Care" zijn een handelsmerk van Dansac A/S.
© 2019 Dansac A/S.

dansac
Dedicated to Stoma Care

CASUS GRANULOMEN

An Vanbilloen, stoma- en wondzorgverpleekundige , Imeldaziekenhuis Bonheiden

VOORGESCHIEDENIS:

- Man 59 jaar
- Diabeet type2
- Stollingsstoornissen
- 2010 EFO met ablatie AV nodale re-entry tachycardie
- 2013 resectie liposarcoma bovenbeen
- 16/3/2014 transanale resectie rectale poliep (UZ Leuven)
- 04/2014 niet-passeerbare fibrotische stenose in het distaal rectum, geen coloscopie mogelijk. Klachten van overloopdiarree en fecale incontinentie
- 06/2014 poliepectomie en dilatatie van anale stenose
- 06/2014 anale dilatatie
- 06/2014 constipatie
- 15/9/2016 resectie volgens Milligan en Morgan van gesteeld polypoïd letsel
- 06/2018 transanale TAMIS resectie van een laag gelegen anale poliep
- 21/12/2018 APRA, anale poliepen met hooggradige dysplasie en beenharde stenose supra-anaal met overloopdiarree

SITUATIE: 09/01/2019:

Patiënt werd doorgestuurd door de behandelde chirurg naar de wond- en stomaconsultatie voor de verzorging van de anale wonde. Hij had een abces ontwikkeld aan de anale sutuur en wordt verzorgd met een isobetadinewiek.

Ondertussen hebben we naar de stoma gekeken om te zien of de verzorging ervan goed verliep. De stoma werd voornamelijk door de thuisverpleegkundigen verzorgd

PROBLEEMSTELLING 1:




- plaat is te groot uitgeknipt
- plaat wordt extra afgeplakt met Fixomul
- Overgrannulatie onderaan de stoma dat al verdikt was (1cm). Daardoor blijven ze de plaat te groot uitknippen. Ze hebben geen rekening gehouden dat de stoma de eerste 6 weken nog krimpt en dat je de diameter van de plaat moet aanpassen.
- Roodheid peristomaal door trekletsels

Oplossing:

- haartjes peristomaal knippen
- beschermingsspray gebruiken voor de huidirritatie
- de plaat op de juiste diameter uitknippen en regelmatig de diameter controleren. 1 à 2 mm rondom de stoma is toegelaten
- op advies van de arts de overgrannulatie aanstippen met zilvernitraat






- Controle na 2 weken : geen irritatie van de huid meer en verharding onderaan de stoma is minder erg

PROBLEEMSTELLING 2: 02/05/2019

- droge huidirritatie en regelmatig loskomen van de plaat.
- Allergie op beschermingsspray?

***Oplossing*:**

- Geen beschermingsspray gebruiken en de plaat afplakken met Brava® elastic tape
- Dragen van een gordel

PROBLEEMSTELLING 3: 15/05/2019



- Ook terug meer granulomen, nu helemaal rondom de stoma
- huid reageert op de Brava® elastic tape en andere kleefpleisters.



- Parastomale hernia waardoor de plaat gemakkelijk los komt

Oplossing :

- Plaat niet te klein uitknippen
- Granulomen aanstippen met zilvernitraat
- Hollister cera plus plaat i.p.v. Coloplast SenSura® Mio.
- Conveen® prep voor betere bevestiging







20/05/2019: De plaat blijft kleven, irritatie is beter en granulomen zijn kleiner

PROBLEEMSTELLING 4: 27/5/2019




controle omwille van bloedverlies + wonde op 9 uur

Oplossing

- op advies arts:
  - CT abdomen en wondkultuur
  - **Vioformzalf** :
    - Vioforn® 6% (= Clioquinom, is een antiseptisch, ziektekiemen-dodend geneesmiddel)
    - Olijfolie 25%
    - Zinkoxyde 30%
    - Vaseline 100%





- Exacyl® ampul toevoegen. Exacyl® bevat tranexaminezuur, dat de bloeding gaat behandelen

31/05/2019: start Levofloxacine® 750mg 1xd gedurende 5 dagen

PROBLEEMSTELLING 5: **19/06/2019**



Wonde geneest niet en eviceratie van de stoma waardoor we nog een grotere plaat dan 70 mm nodig hebben. Pijn bij passage van de stoelgang.

Oplossing:

Op advies van de chirurg wordt er beslist om de stoma te her aanleggen omdat er geen progressie is.

25/06/2019: heraanleg stoma



15/072019: controle postoperatief op de stomaconsultatie

Patiënt ondervindt minder problemen dan voorheen. Stoelgang onder de plaat, maar de patiënt vervangt niet regelmatig genoeg de plaat. Hechtingen van de stoma en de incisie zijn verwijderd.





Met de fiets (en een ileostoma) naar Kopenhagen

Hilde reed 25 jaar na haar stomaoperatie solo naar Coloplast in Denemarken

Hilde Bleyenbergh vertrok in de zomer van 2018 met de fiets in het Vlaamse Kapellen bij Antwerpen. Met 17 kilogram bagage en ... met een stoma. Haar einddoel: de hoofdzetel van Coloplast nabij Kopenhagen. We polsten naar het verloop en de bijzondere reden van haar ambitieuze fietstocht.

De ogen van Hilde blinken wanneer ze over haar fietsexploten praat. Ze beleeft het allemaal opnieuw als ze vertelt hoe ze de Schelde oversteekt, door de duinen fietst, de Hollandse wind bevecht en stukken vals plat overwint. "Het was een wonderlijke tocht. Ik doorkruiste prachtige landschappen en mocht fijne mensen ontmoeten. Waarom ik dat deed? Toen ik in 2017 vijftig werd, heb ik veel nagedacht over mijn leven. Ik besefte dat mijn stomaoperatie een mijlpaal was geweest in die halve eeuw die ik op de wereld rondliep."

Ziekte van Crohn

Hilde Bleyenbergh werd in 1993 geopereerd omdat ze leed aan de ziekte van Crohn. Sindsdien heeft ze een ileostoma, een kunstmatige uitgang voor de stoelgang op de dunne darm. "Mijn leven is toen eigenlijk voor een tweede keer begonnen", blikt Hilde terug. "Ik ben veel ziek geweest toen ik jong was. Het was niet altijd evident om jong én Crohnpatiënt te zijn. Het is niet zo dat ik geen jeugd had, maar die operatie was toch een zegen voor mij. Daarna had ik meer energie en meer mogelijkheden. Ik kon weer een normaal leven leiden. Exact 25 jaar later wou ik die mijlpaal in mijn leven 'vieren'. Met iets wat ik nog nooit gedaan had: een lange solo-fietstocht."

De North Sea Cycle Route met eindbestemming Coloplast

De plannen voor zo'n fietstocht rijpten al enkele jaren in het hoofd van Hilde. Ze hoorde op een feestje ooit eens iemand over zijn fietsreizen vertellen. Vanaf dan speelde ze met het idee om dat ooit ook eens te doen. Alleen, het kwam er gewoon niet van. Er was het werk. Er moest voor de kinderen gezorgd worden. De vijfentwintigste verjaardag van haar stomaoperatie en een reportage over de North Sea Cycle Route gaven Hilde het duwtje in de rug dat ze nodig had. Een plotse ontdekking zorgde voor een heel speciaal en symbolisch doel. "Toevallig las ik ergens dat de hoofdzetel van Coloplast in de buurt van Kopenhagen was. Ik gebruik al 25 jaar de stomaverzorgingsproducten van Coloplast. Het leek me dus heel symbolisch om naar de Deense hoofdstad te fietsen. Ik heb toen mijn stoute schoenen aangetrokken en in een mail aan de CEO gevraagd of ik Coloplast mocht bezoeken."

www.coloplast.be

Door de wind, door de regen

Op 18 augustus 2018 geeft Hilde de eerste pedaalslag van haar tocht naar Denemarken. Ze heeft 17 kilogram bagage op haar fiets gestapeld: een kampeertentje, een slaapzak, een kookvuurtje, fietskledij, ... Twintig dagen en een massa ervaringen rijker zal ze in de Deense hoofdstad arriveren.

"Ik fietste in totaal 1370 kilometer. Een heel verschil met wat ik in België doe. Als het weer het toelaat, rij ik dertig minuten naar het werk. Maar je zal me niet tussen een groep wielertoeristen kilometers zien afmalen. Het was dus een hele uitdaging. Ik fietste langs de Nederlandse kust en stak dan Duitsland door. De zee, de duinen, uitgestrekte weilanden, diepe bossen, woeste schapen die je de weg versperren: ik kwam ze allemaal tegen. In de zon, in miezerig weer en soms in stortbuien. Maar altijd was het de moeite waard! Via Hamburg bereikte ik de Oostzee. Daar nam ik de veerboot van Puttgarden naar Rødby. Dat was echt heel tof."

Op de vraag naar de mooiste herinnering aan haar fietstocht kan Hilde moeilijk antwoorden: "Heel die tocht was fantastisch. Er waren zoveel speciale momenten. Ik verbind ze bijna allemaal aan ontmoetingen. Mensen knopen gemakkelijk een gesprek aan als je alleen reist. Je deelt dan je verhalen van die dag. Soms vertelde ik ook over de drijfveer voor mijn tocht. Dat leverde heel vaak mooie en warme reacties op. Vooral de totaalervaring was onvergetelijk. Ik was op voorhand bang om alleen te zijn. Ik wist niet wat ik daarvan moest verwachten want ik ben eigenlijk nooit alleen. Thuis niet, in mijn vrije tijd niet en op het werk niet. Het was fijn om die volledige vrijheid te ervaren. Niemand die je nodig heeft of iets vraagt. Ik genoot van die complete rust in mijn hoofd. Een wonderlijk gevoel."

Reizen met een stoma

Sommige stomapatiënten zijn bang om sportinspanningen te leveren of om op reis te gaan. Volgens Hilde is daar eigenlijk geen reden voor. "Ik geloof dat je als stomadrager net hetzelfde kunt als andere mensen. Iedereen moet naar het toilet. Wij ook. Op de campings waar ik overnachtte, was altijd verzorgd sanitair. Als het regende, sliep ik meestal in een kamer. Ik voelde me ook niet te beroerd om 'in de natuur te gaan' als het echt moest. Maar als je je toiletbeurten een beetje plant is er niks moeilijk aan zo'n fietsreis. Ik ervaar mijn stoma eigenlijk nooit echt als een belemmering. Er gebeuren wel eens ongelukjes. Maar dat is meestal mijn eigen schuld en dat is allemaal snel opgelost."

Hoe sterk is de eenzame fietser?

Hilde is een optimist. Maar zelfs die hebben wel eens een moeilijke dag. Op haar voorlaatste fietsdag zat werkelijk alles tegen. Vandaag kan ze er gelukkig om lachen: "Ik was 's nachts op de camping door een aanhoudend alarm uit mijn slaap gehouden. Ik stond daardoor op met barstende hoofdpijn. Tot overmaat van ramp vond ik niet meteen de juiste route. Anderhalf uur zocht ik naar de weg die ik nodig had. Iets later reed ik weer verloren. Om terug op koers te komen moest ik langs een drukke baan zonder fietspad. Toen had ik echt schrik. Wanneer ik eindelijk weer op het juiste pad zat, kreeg ik een steile klim voorgeschoteld. Denemarken is niét vlak: dat heb ik aan den lijve mogen ondervinden. De moed zonk me in de fietsschoenen. Een telefoontje met mijn man en een beetje shopping-therapie – ik heb toen een truitje gekocht – haalden me erdoor. Eens goed slapen en ik kon aan de laatste honderd kilometer beginnen. Achteraf zou blijken dat ik op die pechdag mijn afstandsrecord had verbroken."

Doel bereikt

En dan ... Kopenhagen en Coloplast in Humlebaek: de finish van een twintigdaagse tocht! Hildes man was er om haar te feliciteren. Bij Coloplast werd Hilde verwelkomd met een receptie en een exclusieve blik achter de schermen "Dat was de kers op de taart. Iedereen behandelde me alsof ik de Tour de France had gewonnen. Ik was echt een heldin. We kregen heel veel informatie en konden met verschillende medewerkers praten. De uitleg van de onderzoeker die de lijm van de huidplaten mee ontwikkelt, was echt fascinerend. Verbazingwekkend wat daar allemaal bij komt kijken. De mensen van Coloplast hadden ook een heuse fotoshoot georganiseerd. Ik voelde me net een fotomodel. Alleen dan wel eentje van wie het kapsel twee weken onder een fietshelm had gezeten.
Op het einde van die dag doken geheel onverwacht ook mijn zussen en een vriendin (met diens dochter) op met een prachtig spandoek. Na een dag vol emoties waren we klaar voor een gezellig weekendje in de stad."

Doe waar je je het beste bij voelt

Met haar fietstocht wou Hilde de 25 jaar dat ze een stoma draagt in de verf zetten. Gedurende die periode is stomazorg enorm geëvolueerd. Ook voor haar? "Ik vermoed wel dat stomazorg enorm veranderd is in die periode. Maar zelf ben ik daar niet zo mee bezig. Ik heb vroeger na mijn operatie al heel snel mijn eigen weg moeten zoeken. Ik heb nu de indruk dat mensen soms een beetje te afhankelijk worden van thuiszorg. En te lang wachten om weer zelfstandig te worden. Nu ja, ik heb wel het geluk dat mijn stoma voor mij eerder deel uitmaakte van mijn genezing dan van een ziekte. Maar toch denk ik, dat voor iedereen geldt dat een stoma niet het einde van je wereld hoeft te zijn. Luister naar goede raad van mensen die je helpen en verzorgen. Maar doe vooral waar jij je het beste bij voelt."

Bron : Interview met Hilde Bleyenbergh, in opdracht van Coloplast

3M Science. Applied to Life.™



Eindelijk... een oplossing voor incontinentie dermatitis

Vanaf nu kunt u de zorgstandaard voor altijd veranderen en voorgoed een einde maken aan incontinentie dermatitis. Ervaar de kracht van 3M™ Cavilon™ Geavanceerde huidbescherming.

Patiënten met incontinentieproblemen hebben veel pijn omdat de huid is blootgesteld aan vocht en schadelijke enzymen. Deze ernstige beschadigingen van de huid hebben direct gevolgen voor de kwaliteit van leven van de patient. De zuurstof doorlaatbare, beschermende elastomere barrierefilm voorkomt huidbeschadiging en herstelt zelfs de beschadigde huid.

Cavilon Geavanceerde huidbescherming kan ook worden gebruikt voor de behandeling van huidbeschadiging bij stoma's, drains, fistels en oppervlakkig huidletsel bij moeilijk te verbinden wonden.

Ontdek hoe u incontinentie dermatitis (IAD) kunt stoppen, herstellen en voorkomen. Ga voor meer informatie naar 3M.be/endIAD of neem contact op met uw vertegenwoordiger van 3M Medical Solutions Division.

De voordelen van Cavilon Geavanceerde huidbescherming voor de patient en u als verzorgende:

- 2x Zo per week aanbrengen voldoende
- Elastische, ultra dunne transparante barrière
- Verwijderen niet nodig
- Hecht aan vochtige en beschadigde huid
- Minder pijn bij de behandeling
- Stopt, voorkomt en herstelt het IAD-proces



Testimonial

"Dit nieuwe acrylaat tetrapolymeer, gebaseerd op een elastomere barrierefilm, creëert een omgeving voor wondheling van oppervlakkige letsels zoals deze IAD van categorie 2A, zelfs in extreme omgevingen zoals bij continue blootstelling aan irriterende stoffen. Deze laesies zijn zeer pijnlijk en onaangenaam voor de patiënten, vooral tijdens de frequente dagelijkse verzorging. In het begin kan de patiënt het aanbrengen van de barrierefilm voelen, maar in het verloop van de behandeling neemt de pijn aanzienlijk af en neemt het comfort toe.

Gezien de zeer positieve resultaten met betrekking tot beter comfort en pijnvermindering bij deze patiënt en in veel andere casus, besloten we **3M™ Cavilon™ Geavanceerde huidbescherming** in te voeren als onderdeel van ons behandelbeleid voor incontinentie dermatitis."



Valerie Hanssens is sinds 2002 verpleegkundige in het Universitair Ziekenhuis van Brussel. Ze startte haar carrière als verpleegster met 8 jaar werk in de abdominale en plastische chirurgie. In die jaren behaalde ze een diploma wondmanagement en een diploma stoma-, incontinentie- en fistelzorg. Als voorbereiding op nieuwe carrièrekansen behaalde ze een Master in de Verpleegkunde aan de Vrije Universiteit Brussel.
Sinds 2008 werkt ze als verpleegkundig specialist wondzorg in hetzelfde ziekenhuis en is ze bestuurslid van de Vlaamse Stoma-, Incontinentie- en Fistelverpleegkundigen: VLAS.
De afgelopen twee jaar was ze actief lid van de Belgische wondzorgvereniging WCS.

Bron: Testimonial - Behandeling van ernstige incontinentie dermatitis met een innovatieve huidbescherming met elastomere eigenschappen, Valerie Hanssens.

Ga voor meer informatie naar 3M.be/endIAD of neem contact op met uw 3M vertegenwoordiger van Medical Solutions Division.

3M Belgium bvba/sprl | Hermeslaan 7 | 1831 Diegem | +32 2722 5133

3M

HET BELANG VAN GOEDE BASISZORG

Ria Swerts, zorgcoach stomazorg en (in)continentie, Wit-Gele kruis Limburg

Vaak gaat de aandacht naar moeilijke en ingewikkelde casussen. Maar in de dagelijkse praktijk van een (thuis)verpleegkundige start alles bij een goede basiszorg.

Volgende casus is er een voorbeeld van:

Melding door thuisverpleegkundige op 23/08/2019:

- ileostoma
- erg laag lichaamsgewicht patiënt, ongeveer 30 kg
- vlakke stoma
- huidige plaat van 2-delig systeem gaat vaak los
- plaat wordt opgewarmd met föhn, eerst wordt beschermfilm er af gehaald
- verzorging met poeder en pasta onder de plaat
- huid is oké, enkel lichte, droge irritatie vlak rond stoma
- gordel is te groot voor haar, er wordt contact genomen met bandagist met vraag om kleinere gordel te bekomen
- krijgt reeds voedingsadvies van diëtiste i.v.m. darmpathologie en laag lichaamsgewicht
- erg lopende stoelgang
- stoma is erg actief, verzorging is vaak moeilijk
- doel is plaat te laten hechten zodat we ze kunnen vervangen op maandag en woensdag en vrijdag

Tips van referentieverpleegkundige 23/08/2019:

- best geen poeder gebruiken aangezien het om een droge irritatie gaat
- beschermfilm indien huid geïrriteerd is
- indien plaat opgewarmd wordt met föhn, beschermfilm erop laten zodat plaat niet uitdroogt
- kraagje pasta aanbrengen rond stoma, dan plaat aanbrengen, goed aandrukken, dan extra pasta tussen de stoma en de opening van de plaat aanbrengen zodat alles 'waterdicht' is (hiervoor pasta in spuit gebruiken)
- na het aanbrengen van plaat pat 10 à 15 laten liggen om een goede hechting te bekomen
- indien plaat goed hecht, om de andere dag vervangen (terugbetaling is 45 platen op 90 dagen). Bij vervanging 3X/week blijft de plaat in het weekend 3 dagen ter plaatse, vaak is dit te lang voor een ileostoma.
- overleg met huisarts i.v.m. dunne stoelgang. bv Imodium® nemen?
- vochtinname opvolgen
- indien mogelijk pat nuchter verzorgen zodat stoelgangproductie nog niet op gang gekomen is of werken met tandartstampons om de stoma even af te sluiten tijdens de verzorging

Feedback thuisverpleegkundige op 27/08/2019:

- We hebben al beter resultaat door enkele goede tips:
- ik denk dat de poeder de grootste boosdoener was
- er is een betere afsluiting door na het aanbrengen van de plaat extra pasta aan te brengen met behulp van een spuit
- overleg met huisarts: mevrouw mag geen imodium gebruiken maar wel Enterol® 250 mg. De stoelgang is al meer gebonden is en ook de stoma is beter opgezet
- ook de andere tips worden opgevolgd, verdere feedback volgt nog...

Besluit:

Laat problemen niet escaleren, vraag tijdig hulp indien je weinig ervaring hebt met stomazorg. Door kleine aanpassingen in de basiszorg, kan je grotere problemen voorkomen!

NIEUW

SenSura® Mio

Voor kleine **doorzetters**

Henry, 2 jaar.
Stomadrager

SenSura® Mio is nu ook beschikbaar voor ***baby's*** en **kinderen**

BodyFit Technology®

Het vaak verwisselen en hanteren van het stomamateriaal kan storend zijn voor baby's, vooral voor premature. SenSura Mio Baby is speciaal ontworpen met de BodyFit Technologie voor premature en baby's, voor een langere draagtijd, zonder in te boeten aan huidvriendelijkheid.

Opdat kinderen vrij zouden kunnen bewegen, heeft Coloplast SenSura Mio Kids ontworpen voor kinderen van 6 maanden tot 4 jaar. De SenSura Mio Kids huidplaat met zijn BodyFit Technologie is ontworpen om de kleine, ronde kinderbuikjes mooi te omsluiten, zodat het kinderen de bewegingsvrijheid geeft die ze nodig hebben.

Voor meer informatie over SenSura Mio Baby en SenSura Mio Kids raadpleeg onze website **www.coloplast.be**



reddot award 2019
winner

www.coloplast.be Coloplast Belgium NV/SA, Guido Gezellestraat 121, B-1654 Huizingen. V.U.: Erina Simmons.
Het Coloplast logo is een geregistreerd handelsmerk van Coloplast A/S. © 2018-09. Alle rechten voorbehouden.

Coloplast

EDUCATIE VAN ANALE IRRIGATIE MET HET PERISTEEN® AAN PATIËNT

Iris Van desteene, verpleegkundige, medisch afgevaardigde Coloplast N.V.

Eindwerk Posthogeschool vorming stoma-, fistel- en incontinentiezorg 2018

LAAG ANTERIOR RECTUM SYNDROOM NA RECTUMCHIRURGIE, TERUG NAAR EEN STOMA OF ZIJN ER ALTERNATIEVEN?

ABSTRACT

In dit eindwerk gaan we dieper in op de mogelijke gevolgen van rectumchirurgie. Meer bepaald op de impact van stoelgangsincontinentie op de levenskwaliteit van de patiënt die ik bespreek in dit eindwerk.

Aan de hand van deze casus lichten we toe wat LARS is en wat de impact is voor de patiënt.

We doorlopen een tijdslijn van bijna 2 jaar vanaf diagnosestelling tot heden. We besteden naast de medische anamnese evenzeer aandacht aan de familiale, psychosociale en financiële impact.

De voorgeschreven behandeling is anale irrigatie maar het lijkt niet makkelijk om deze techniek adequaat aan te leren.

We willen vooral aantonen dat de rol van de begeleidingsverpleegkundige in het aanleren van anale irrigatie cruciaal is. We bespreken daarbij ook de mogelijkheden om dit aan te bieden binnen het ziekenhuis.

Onze casus is een aanzet geweest om op structurele basis teaching rond darmspoelen aan te bieden binnen het Universitair Ziekenhuis Antwerpen.

Patiënten kunnen sinds januari 2018 opgenomen worden op de afdeling Gastro-Enterologie waar ze de kans krijgen om te leren darmspoelen.

Het resultaat van deze case is het uitschrijven van een infobrochure en een interne procedure voor de verdere follow-up van patiënten die in aanmerking komen voor anale irrigatie.

MOTIVATIE VOOR DEZE CASEBESPREKING

Als verpleegkundige heb ik jaren gewerkt als Continentie Field Coach waarbij ik naast het begeleiden van zorgmedewerkers in het optimaliseren van het continentiebeleid ook veel werkte met personen met incontinentie zowel voor urine als voor stoelgang.

Opvallend hierbij is dat ik met de jaren makkelijker oplossingen kan aanreiken op het domein van urinaire incontinentie en iets minder op vlak van stoelgangsincontinentie.

Stoelgangsproblemen zoals obstipatie en incontinentie, soiling vormen nochtans een groot probleem. Naast de risico's voor de huid en bijkomende complicaties zoals urineweginfecties ervaren de meeste mensen dat ze zo beperkt geworden zijn en voornamelijk te kampen hebben met schaamte waardoor ze dreigen in een isolement te geraken en hun Quality Of Life (QOL) danig is aangetast.

Mijn ontmoeting met de patiënt die ik wens te bespreken in dit eindwerk bevestigde dat des te meer. Het betreft een actieve vijftiger die plots geconfronteerd wordt met luiers, onvoorziene

lekkages van stoelgang en die maar al te goed beseft dat hij hierdoor bijzonder veel inboet aan levenskwaliteit.

Ik heb hem ontmoet op het moment waarbij hij zichzelf meerdere keren de vraag stelde of hij niet beter voor een definitief stoma zou opteren om zijn incontinentie voor stoelgang op te vangen. Hij was immers al ruim een half jaar na de operatie 'gekluisterd' aan huis en toilet.

Dit frappeerde me heel erg en was voor mij de reden om hem dan ook te vragen of ik het eindwerk mocht maken over zijn situatie.

Een belangrijke premisse hier is dat hij zelf via de website de vraag stelde naar hulp bij het darmspoelsysteem dat was voorgeschreven.

ANAMNESE VAN DE PATIËNT.

Patiënt woont in een gemeente in de Provincie Antwerpen, is 55 jaar, getrouwd en heeft 2 kinderen.

Patiënt is software ingenieur en werkte tot voor de diagnose van kanker in de Haven van Antwerpen.

Medische geschiedenis : Op wat kleine fracturen na geen noemenswaardige medische historiek.

In het voorjaar van 2016 ondervindt hij meer en meer last bij het defaeceren (diarree , onvoorspelbaarheid plotse drang en niet kunnen ophouden, het gevoel van nooit 'volledig' leeg zijn)

De stoelgang ziet er uit als kleine schelpjes , bloedanalyse is niet afwijkend maar op CT-scan is er een grote impactie te zien. Hij heeft ook vaak veel stoelgang in de luier.

De eerste onderzoeken worden uitgevoerd in A.Z. Klina in Brasschaat.

Hieronder een overzicht

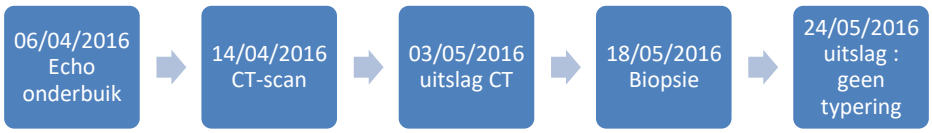

de volgende onderzoeken in UZ Gent-UZA-Klina

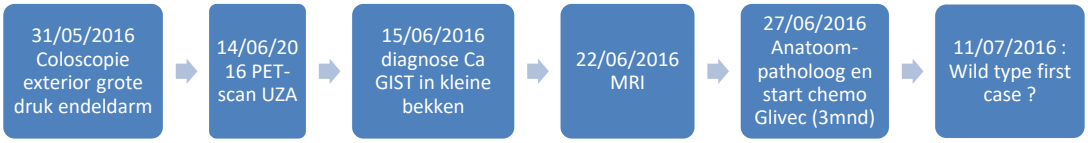

Diagnose : GIST (Gastro Intestinale Stroma Tumor)* van 9cmØ in de endeldarm met druk tegen prostaat en blaas en door de druk was er ook minder doorbloeding een eerste tekenen van necrose.

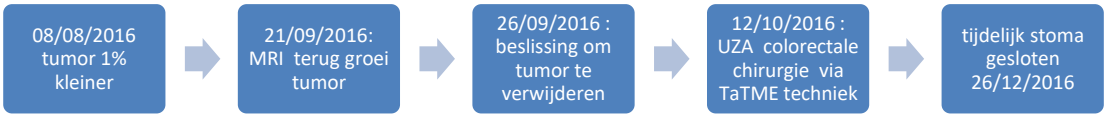



Operatieve ingreep **de Transanale Totale Mesorectale Excisie of TaTME.** Bij de patiënt werd een side-to-end anastomose toegepast. (zie bijlage 1 : operatieverslag)

PROBLEMATIEK POST-OPERATIEF.

Ongeveer een week na het verwijderen van de stoma beginnen de problemen zich te manifesteren.

De patiënt houdt van bij aanvang een stoelgangsdagboek bij, hij start 23/12/2016 tot op de dag van vandaag waarin hij alles tot in detail noteert.

Hij heeft dagen dat hij 19 keer op het toilet zit met telkens een gemiddelde tijdsduur van half uur.

Medicatieschema vóór het darmspoelen:

specifiek voor de stoelgang : Imodium® compr. 3/d

Verder : Ibuprofen 600mg indien nodig, vit D, Amoclane, Cytozyme THY (voedingssupplement), naast de chemotherapie.

Ongeveer een 3 maand na de operatie krijgt de patiënt een fistel waarvoor hij gedurende weken antibiotica dient in te nemen en bijhorende voedingssupplementen waardoor hij in deze periode bijzonder veel incontinentieklachten heeft.

Patiënt is gekluisterd aan zijn toilet waardoor hij werkonbekwaam is sinds de diagnose. Stoelgang beheerst zijn leven, hij is de hele dag bezig 'van en naar toiletgaan' en heeft het gevoel nooit 'leeg' te zijn.

Hij experimenteert zelf met een eigen systeem om te spoelen waarbij hij een sonde met conische tip gebruikt, maar omdat deze katheter niet blijft zitten is hij daar ook niet mee geholpen.

Hieronder kan u zien wat zijn LARS-score is, deze score geeft een indicatie over de darmfunctie. Hoe hoger de score hoe meer indicatie voor LARS.

L.A.R.S -Score.

De patiënt heeft de LARS vragenlijst (Emmertsen en Laurberg, 2012) (zie bijlage 2) ingevuld vóór en na het aangeleerde darmspoelen.

Vóór het darmspoelen : 42/42

Na 1 maand spoelen : 23/42

CeraPlus™
met Remois Technologie*

De huidbeschermer

die zich bewezen heeft



Nieuwe studieresultaten vrijgegeven!

Het veelvuldig aanbrengen en verwijderen van huidbeschermers maakt deel uit van de stomazorg routine. Maar wat is de impact op de huid van uw patiënten?

Een recente studie werd uitgevoerd om de verschillen in huidintegriteit tussen de CeraPlus met Remois Technologie* en SenSura Mio huidbeschermers te vergelijken.

Welke huidbeschermer bleek hieruit volgens u beter te zijn in:

- het beperken van huidirritatie?
- het beperken van transepidermaal vochtverlies (TEWL)?
- het beschermen van de huid tegen beschadiging door het herhaaldelijk verwijderen van de huidbeschermer?

Wenst u hier meer over te weten? Neem dan vandaag nog contact op met onze Product Specialist.

Hollister Belgium
010 23 04 77
belgium.orders@hollister.com
www.hollister.be

CE

**Remois is een technologie van Alcare Co., Ltd.*
Lees voor gebruik de bijsluiter voor informatie over beoogd doel, contra-indicaties, waarschuwingen, voorzorgsmaatregelen en de gebruiksaanwijzing. Het Hollister logo, CeraPlus en "Alles begint met een gezonde huid" zijn handelsmerken van Hollister Incorporated. Alle andere handelsmerken en auteursrechten horen toe aan hun respectievelijke eigenaars. Niet alle producten hebben een CE-label.
©2019 Hollister Incorporated

Remois

Hollister

Stomazorg
Alles begint met een gezonde huid

Kennismaking met de patiënt.

Op 4/10/2017 neemt de patiënt via de website contact op met Coloplast omdat hij problemen ervaart met het spoelsysteem Peristeen® dat werd voorgeschreven door zijn arts. Na een paar pogingen met de thuisverpleegkundige (die het systeem niet kent) vraagt de patiënt rechtstreeks advies aan de klantendienst van Coloplast en wordt hij doorverwezen naar mij.

Na een paar telefonische contacten met de patiënt en de thuisverpleegkundige stel ik voor aan de patiënt om een afspraak te maken met de voorschrijvende arts (in zijn geval de abdominale chirurg die de operatie heeft uitgevoerd). Met toestemming van de patiënt neem ik op mijn beurt ook contact met de arts om zijn situatie toe te lichten. Enkele weken erna zijn we beiden aanwezig op de dag van de afspraak bij de arts.

De arts schrijft het darmspoelen verder voor en verzekert ons beide dat er geen tegenindicatie is. Weliswaar wordt op advies van de arts verzocht om een kortere sonde te gebruiken en deze naar links (wegens de side-to-end anastomose) in te brengen om perforatie te vermijden.

Na een 3 tal weken rust wegens een coloscopie in kader van zijn behandeling met chemotherapie kan er hervat worden met anale spoelingen.

Bij een spoeling bij hem thuis samen met de thuisverpleegkundige lukt het ons niet om de sonde ver genoeg in te brengen in zittende houding. Patiënt is heel angstig en onzeker en klaagt ook van pijn. Ik bespreek telefonisch de case met arts en vraag of er geen spoeling in het ziekenhuis kan gebeuren op ieders verzoek.

Probleem op dat moment was het gebrek aan personeel dat ervaringen heeft met het Peristeen® darmspoelsysteem.

Naar aanleiding van zijn situatie en die van andere patiënten die ik ondertussen ontmoette vroeg ik om het product te komen toelichten aan de medische staf. Er werd toen beslist om van start te gaan met teaching darmspoelen binnen het Universitair Ziekenhuis Antwerpen.

Teaching in het UZA via team Gastro-Intestinale unit.

- Medio januari 2018 : 2 opleidingsnamiddagen voor het personeel over anale irrigatie met Peristeen® .
- 24/01/2018 : teaching aan patiënt samen met de hoofdverpleegkundige en één verpleegkundige van het team van Gastro-Enterologie.

VERPLEEGKUNDIGE AANDACHTSPUNTEN BIJ HET "AANLEREN" VAN ANALE IRRIGATIE AAN DEZE PATIËNT.

Voorbereiding patiënt.

- Productinformatie geven aan de patiënt : hierbij alles overlopen en nadien de patiënt zelf de verschillende functies laten benoemen.
- Infomeren over de techniek zelf.
- Checken of de patiënt alles goed heeft begrepen.
- Hulpmiddel : folder 'Peristeen Support Informatiemap'(zie bijlage 3).

Voorbereiding materiaal.

- gebruik rectale katheter Small (korte versie van 7,6 cm gemeten zonder connector) omwille van de side-to-end anastomose op advies van de arts.
- emmer in de buurt om sonde in te leggen (tegen morsen).
- Materiaal voor intiem toilet (washandje en zeep).
- Bedbescherming.
- Handschoenen.
- Toilet in de buurt.
- Krukje of eventueel haakje iets boven de hoogte van toilethoogte om waterzak te plaatsen of hangen.
- Waterzak volledig vullen met water op lichaamstemperatuur (voelen aan de pols of een waterthermometer gebruiken). Te koud water veroorzaakt immers krampen. Indien te warm kan het darmslijmvlies beschadigd geraken.
- Hoeveelheid water voor de spoeling wordt bepaald door de arts , we gaan uit van 20ml/kg lichaamsgewicht. Bij allereerste keer wordt bij hem 750 ml gebruikt. Er mag nooit meer dan 1500ml gebruikt worden.
- De leiding waar de anale sonde op aangesloten is ontluchten door het ventiel op de stand met de waterdruppel te zetten.
- Bij het eerste gebruik wordt de rectale katheter in de geopende verpakking in het water gelaten gedurende een minuutje om de coating van de katheter te activeren. Bij hergebruik van de rectale katheter wordt idealiter een glijmiddel op waterbasis aangebracht ter hoogte van de rectale katheter.

Uitvoering.

- Patiënt brengt de sonde in op de linker zijde om zeker te zijn dat de sonde in de goede richting opschuift omdat hij anatomisch wegens de side-to-end anastomose naar links moet steken.
- De sonde inbrengen tot de verbreding en het blauwe lijntje geïndiceerd op de sonde.
- De ballon opblazen door 2 keer te pompen om te starten.
- Om te testen of de ballon voldoende is opgeblazen en de sonde alles goed afsluit wordt er wat water ingebracht.
- Indien er water terug uitloopt kan 1 tot maximaal 2 keer lucht in het ballonnetje opgepompt worden.
- Niet meer dan 4 keer pompen om ballonnetje op te blazen (bij twijfel best terug lucht uit laten en opnieuw starten).
- Water laten inlopen door de knop op de druppelstand te plaatsen. De waterzak hangt best iets hoger dan de aarsopening om een goede en geleidelijke inloop te garanderen.
- Water niet te snel oppompen. Het helpt om te pompen en dan tot 10 te tellen eens het water in de darm aan het lopen is.
- Als er geen water uitloopt kan de patiënt op het toilet gaan zitten en daar het proces vervolledigen wat vlot verliep bij de patiënt.

- Eens de aanbevolen hoeveelheid water is ingelopen kan de sonde verwijderd worden.
- Bij de patiënt hebben we de sonde wat laten zitten omdat hij het ingelopen water moeilijk kon ophouden.
- Advies om te blijven zitten of te gaan liggen en zo'n 30 minuten op te houden indien mogelijk.
- Bel in de buurt hangen van de patiënt (in het ziekenhuis).
- Patiënt advies geven om te bellen wanneer de aandrang groot is.
- Patiënt naar het toilet laten gaan.

Nazorg.

- Intiem toilet.
- Sonde reinigen onder stromend water, geen ontsmettende producten of detergenten gebruiken.
- Vrijwel meteen wanneer de patiënt er klaar voor is alle stappen zoals hierboven door de patiënt alleen laten uitvoeren met begeleiding van de verpleging. Weliswaar maar een beetje (max. 200ml) water laten in lopen.
- Samen met de patiënt het darmspoeldagboek invullen.
- Patiënt is ontslagklaar wanneer hij alles alleen kan uitvoeren.

Bijkomende aandachtspunten voor de patiënt :

- Korte sonde gebruiken en best liggend inbrengen , op de LI zij liggen
- Pas erna plaats nemen op de toilet en daar starten met de darmspoeling.

FOLLOW-UP

- Patiënt kreeg advies om de daaropvolgende dagen te starten met dagelijks spoelen.
- Wanneer hij zou merken dat er alleen maar water uitloopt kan hij de spoelingen terug wat minder intensief doen en bijvoorbeeld om de 2 dagen proberen.
- Na verloop van tijd zien we dat de patiënt zelf zijn eigen patroon en spoelfrequentie heeft gevonden.
- Huidig medicatieschema : Imodium® instant wanneer nodig, Bio Floracare XL en Glivec® 400mg/dag
- Opvolging via registratie in eigen ontworpen darmspoeldagboek.
- Consult met de arts na 6 weken (gepland 13/04/2018)

SPOELSCHEMA

Begin april 2018 ontmoette ik de patiënt terug. Hij spoelde toen gemiddeld 2 keer per week en soms eens extra wanneer hij iets gepland had.
Hij is dan meer dan 24u stoelgangsvrij en heeft geen incontinentieklachten meer.
Hij blijft tot vandaag zijn registraties noteren in zijn darmspoeldagboek.

AANDACHTSPUNTEN BIJ HET GEBRUIK VAN PERISTEEN® VOOR ANALE IRRIGATIE.

Hieronder een overzicht uit de 'Handleiding voor verpleegkundigen' over Peristeen® (zie bijlage 4) van een aantal mogelijke problemen waarbij de procedure enigszins dient aangepast te worden zoals bij de patiënt ook het geval was wegens zijn anastomose na rectumchirurgie.

B|BRAUN
SHARING EXPERTISE

Afwezigheid van stoma-gerelateerde geluiden

79% geeft aan dat ze geen stomagerelateerde geluiden meer horen.

Verbetering van het zelfbeeld

60% ervaart een positief lichaamsbeeld tijdens het dragen van Be 1.

Gevoel van continentie

75% van de colostomadragers geven aan dat zij weer controle hebben over hun stoelgang.



Wenst u gratis stalen?
Neem contact op met ons via:
+32 (0)2 712 86 73
homecare.be@bbraun.com
www.bbraun.be

BE 1® CAPSULE

INNOVATIE VOOR COLOSTOMADRAGERS

Problemen	Oplossingen
Tijdens het irrigeren lekt een grote hoeveelheid water.	Probeer de ballon verder op te blazen door de knop naar het ballonsymbool te draaien en een extra keer te pompen; draai vervolgens de knop naar het watersymbool en ga verder met irrigeren.
De patiënt ervaart tijdens het inlopen van het water krampen.	Probeer de inloopsnelheid van het water te verminderen door minder snel te pompen en/of even te wachten tot de krampen stoppen. Check ook de temperatuur van het water, dat dient op lichaamstemperatuur te zijn.
De patiënt voelt zich niet goed bij het inlopen van het water.	Stop even met het inlopen van het water door de knop naar het ballonsymbool te draaien. Wacht alvorens verder te gaan. Als de patiënt zich beter voelt, draai de knop terug naar het watersymbool en ga verder met pompen. Als de buikpijn ernstig is of aanhoudt, overweeg dan de mogelijkheid dat er sprake is van een darmperforatie. Verwijder de katheter en kijk of de klachten verdwenen zijn. Indien dit niet het geval is, dan is directe medische hulp noodzakelijk.
De patiënt ervaart ernstige of aanhoudende buikpijn, met of zonder koorts, en/of ernstige anale bloedingen.	Stop de irrigatie onmiddellijk. Laat de ballon leeglopen en verwijder de katheter. Mogelijkheid op darmperforatie. Directe medische hulp is noodzakelijk.
Op de katheter zijn bloedsporen te zien.	Zo nu en dan bloedspatjes op de katheter is niet ongewoon en is geen reden tot bezorgdheid. De oorzaak kan bijvoorbeeld aambeien of een andere aandoening van de anus zijn. Er is echter directe medische hulp noodzakelijk als de patiënt hevig begint te bloeden.
Direct na het opblazen van de ballon wordt de katheter uit het rectum gedreven.	Door het opblazen van de ballon kan het rectum gaan samentrekken. Probeer de ballon wat langzamer op te blazen of gebruik minder lucht. Ook wordt een katheter vaker na een maaltijd uitgedreven, kies dan een ander vast moment op de dag.
De katheter wordt uitgedreven als er water in het rectum wordt gepompt.	Controleer of de temperatuur van het water niet te koud is. Dit moet rond lichaamstemperatuur zijn. Probeer ook langzamer te pompen zodat het water minder snel inloopt.
De katheter valt uit het rectum en de ballon is leeg.	Controleer of de ballon nog intact is. Controleer of de knop op de controle unit niet op het luchtsymbool of het watersymbool staat.
De katheter is zeer moeilijk in te brengen in de anus.	Controleer of er geen harde ontlasting aanwezig is. Het kan nodig zijn om manueel ontlasting uit het laagste deel van het rectum te verwijderen. U kunt ook proberen om, nadat de tip van de katheter is ingebracht, de richting van het inbrengen van de katheter een heel klein beetje naar achteren te sturen. Gebruik hierbij geen kracht!

Er komt geen irrigatiewater terug.	Controleer de vochtintake. Indien deze minder is dan 2 liter per 24 uur adviseer de patiënt dan om meer te drinken. Herhaal zo nodig de hele procedure. Indien de situatie zich herhaalt, neem dan contact op met de arts om andere problemen uit te sluiten.
Nadat de katheter is verwijderd, komt er geen ontlasting, maar het water komt wel terug.	De patiënt kan geobstipeerd zijn. Het is belangrijk dat de obstipatie verdwenen is, bijvoorbeeld met een laxans, voordat men verder gaat met irrigeren. Als eerdere irrigaties wel een goed resultaat gaven, kan het ook zijn dat er geen ontlasting aanwezig is in de darmen en kan wellicht de frequentie van irrigeren verminderd worden.
Na de irrigatie heeft de patiënt nog last van druppelen.	Adviseer de patiënt om langer op het toilet te blijven zitten.
De patiënt heeft ontlasting-verlies tussen irrigaties in.	Controleer de frequentie van irrigatie en/of de hoeveelheid toegediende water.
De patiënt kan niet op het toilet plaatsnemen.	De voorkeur gaat uit naar zittend laxeren op toilet, po of douchestoel. Mocht dit niet mogelijk zijn, dan wordt liggend op de linkerzijde geadviseerd.

MOGELIJKE COMPLICATIES.

Darmperforatie blijft een ernstige complicatie maar eerder uitzonderlijk naast andere minder ernstige complicaties zoals nausea en abdominale pijn.

Rectale bloeding

Oorzaak:

- aambeien
- Anale fissuur
- Proctitis
- Divertikel aandoeningen
- Colitis
- Poliepen

Oorzaak van de rectale bloeding achterhalen en het darmbeleid aanpassen indien vereist.

Vaginale fissuur/ruptuur

Oorzaak:

Het plaatsen en oppompen van de rectaal katheter in de vagina.

Acuut stoppen met irrigeren en deskundige hulp inschakelen.

- Darmperforatie : Mogelijk lekken van de darminhoud in de buikholte
- Symptomen:
- Intens braken
- Hoge koorts
- Misselijkheid
- Ernstige buikpijn en/of
- pijn in rug (prominenter bij bewegen)
- Anale bloedingen

Acuut stoppen met irrigeren en deskundige hulp inschakelen!

Vegetatieve klachten

Symptomen:

- Misselijkheid
- Bleek
- Gapen
- Licht in het hoofd
- (Overmatige) transpiratie

Benen omhoog en eventueel de inloop van water verminderen of stoppen. Zonodig rectaalkatheter verwijderen en de patiënt goed blijven observeren, of de patiënt in bed leggen en eventueel bloeddruk meten.

Autonome Dysreflexie (AD)

AD is een heftige reactie van het zenuwstelsel op een specifieke prikkel, meestal afkomstig vanuit het gebied onder een dwarslaesie.

Acuut stoppen met irrigeren en deskundige hulp inschakelen.

METHODE

Anale irrigatie met PERISTEEN® .

Peristeen® helpt om de darmen te ledigen door het inbrengen van water in het rectum en colon via de anus.



De gebruiksaanwijzing is overzichtelijk voorgesteld op ondertstaande instructiekaarten er is tevens een video op de website via volgende link te consulteren: https://www.coloplast.nl/Peristeen-Anal-Irrigation-System-nl-nl.aspx#section=videos-and-animations_100

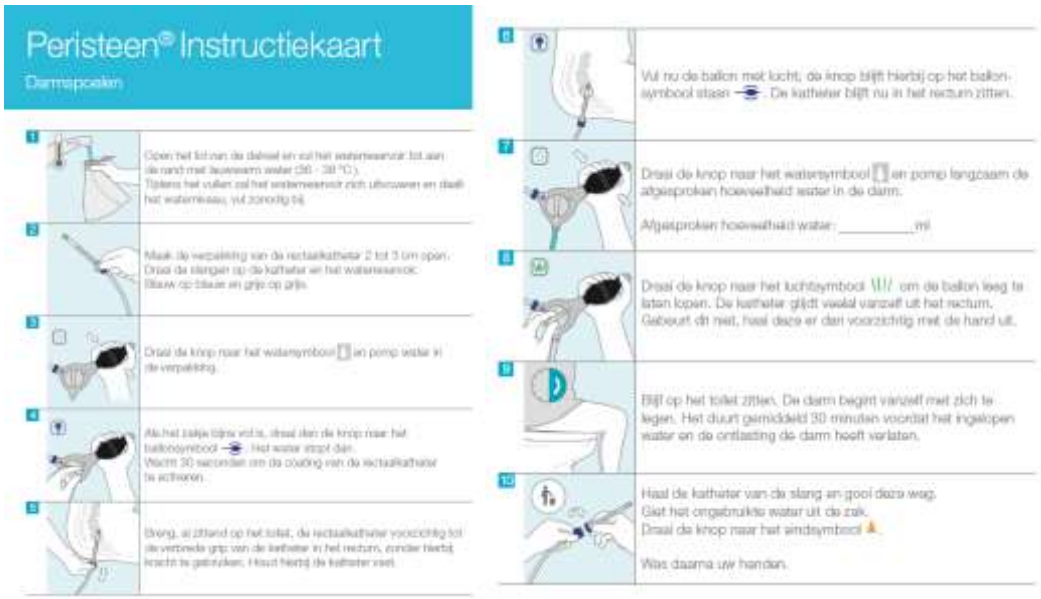

ADVOCATE Studie

Deze studie toont aan dat de CeraPlus huidplaat met Remois technologie een positieve impact heeft op de kost geassocieerd met stomazorg, alsook op de toestand van de peristomale huid.†

Inleiding

Peristomale huidcomplicaties hebben een negatieve impact op de levenskwaliteit en verhogen de kost geassocieerd met stomazorg.[1-3] Nochtans zoekt **minder dan 1 patiënt op 5** hulp.[4] Peristomale huidcomplicaties worden veel te vaak als normaal beschouwd, terwijl ze dat niet zijn.



Resultaten

Vermindering van de gemiddelde kost geassocieerd met stomazorg **- 36,46 $***[5]



*Groep CeraPlus: 223,73 USD vs placebogroep: 260,19 USD. Statistisch relevant verschil (p=0,017)

Een relatieve vermindering van meer dan **25%** van de peristomale huidproblemen **[5]

**Groep CeraPlus: 40,5% vs placebogroep: 55,4%. Verschil is statistisch niet relevant (p = 0,069)

24% Meer peristomale huidproblemen werden opgelost binnen 4 weken***[5]

***Groep CeraPlus: 53% vs placebogroep: 29%. Statistisch relevant verschil (p = 0,042)

De gebruikers zijn over het algemeen "zeer tevreden" over de CeraPlus huidplaten



Algemene tevredenheid[5]

Methodologie van de ADVOCATE studie

- 153 stomadragers gedurende maximum 12 weken
- Dubbelblind studie
- Gerandomiseerd, gecontroleerd, en aanpasbaar
- Internationaal en uitgevoerd in meerdere centra (25 centra in de V.S., Canada en Europa)

Remois is een technologie van Alcare and co.

† Vergeleken met Hollister huidplaten zonder ceramide.

Hollister en zijn logo en CeraPlus zijn handelsmerken van Hollister Incorporated, USA. September 2018. OST18N54

Referenties:

1. Persson E, Gustavsson B, Hellstro A, Lappas G, Hulten L. Ostomy patients' perceptions of quality of care. *J Adv Nurs.* 2005;49(1):51-58.
2. Gray M, Colwell JC, Doughty D, et al. Peristomal moisture associated skin damage in adults with fecal ostomies: a comprehensive review and consensus. *J Wound Ostomy Continence Nurs.* 2013;40(4):389-399.
3. Coons SJ, Chongpison Y, Wendel CS, Grant M, Krouse RS. Overall quality of life and difficulty paying for ostomy supplies in the Veterans Affairs ostomy-related quality of life study. *Med Care.* 2007;45(9):891-895.
4. Nybaek H, Bang KD, Norgaard LT, Karlsmark T, Jemec GB. Skin problems in ostomy patients: a case control study of risk factors. *Acta Derm Venereol.* 2009;89(1):64-67.
5. Colwell J, Pittman J, Raizman R, Salvadalena G. A Randomized Controlled Trial Determining Variances in Ostomy Skin Conditions (ADVOCATE). *J Wound Ostomy Continence Nurs.* 2018;45(1):37-42.

Hollister

Ostomy Care

Alles begint met een gezonde huid

KOSTPRIJS.

In België is er op dit moment een terugbetalingsaanvraag lopende bij het Rijksinstituut voor Ziekte- en Invaliditeitsverzekering (R.I.Z.I.V.) voor patiënten met Multiple Sclerose, dwarslaesie en aangeboren afwijkingen. Patiënten met L.A.R.S vallen hier vooralsnog niet onder.

De kostprijs van een volledige set bedraagt 123,49€. Een rectaal katheter kost zo'n 15€/stuk en alle onderdelen zijn apart verkrijgbaar. Om hygiënische redenen is het raadzaam om de katheter na gebruik weg te gooien of zeker tijdig te vervangen door een nieuwe. Omdat er op dit moment nog geen terugbetaling is proberen we de kost onder controle te houden en geven we practische tips voor de onderhoud van de katheter binnen thuissituatie. Voor het reinigen de waterzak en de katheter wordt gewoon water gebruikt en geen detergenten en/of ontsmettingsmiddelen.

Het is van belang om bij de kostenestimatie rekening te houden met alle kosten die de patiënt voorheen had. Deze kosten zullen immers bij het structureel gebruik van het darmspoelen verminderen of zelfs volledig wegvallen.

Hij heeft aanzienlijk minder kosten want hij gebruikt geen andere laxativa en bulkers meer alsook geen luierbroeken. Ook is het aantal voedingssupplementen zijn verminderd.

Hij neemt alleen nog occasioneel Imodium® Instant en een voedingssupplement.

Incontinentieforfait.

Op dit moment kan er een incontinentieforfait via het R.I.Z.I.V aangevraagd worden met een specifiek aanvraagdocument dat via het ziekenfonds dan wel via de website van het R.I.Z.I.V. kan opgevraagd worden. Het bedrag kan alvast een deel van de kosten compenseren.

- De arts dient dit formulier in te vullen waarna de patiënt het ingevulde document aan het ziekenfonds bezorgt.

Er zijn 2 verschillende soorten forfaits, rekening houdend met de zorgbehoevendheidsgraad van de persoon.

- Forfait voor incontinentie bij afhankelijke personen.
    - Voorwaarden :
        - U hebt recht op deze tegemoetkoming als u gedurende ten minste 4 maanden, berekend binnen een periode van 12 maanden voor de beslissing tot toekenning van de tegemoetkoming een instemming van de adviserend geneesheer verkregen heeft voor een verpleegkundige behandeling die aanleiding kan geven tot de betaling van de forfaits B of C, op voorwaarde dat in het afhankelijkheidsrooster een score 3 of 4 is vermeld voor het criterium "incontinentie".
        - Bedrag : 497,24€/jaar
        - De toekenning gebeurt automatisch (op basis van toiletaanvraag vanaf Forfait B en C) en wordt via ziekenfonds op de rekening gestort van de rechthebbende.

In geval er geen thuisverpleegkundige hulp is en er bijgevolg geen toiletaanvraag gekend is bij het ziekenfonds van de patiënt kan de Katz-score best ingevuld worden door de huisarts en aan ziekenfonds bezorgd worden.

Bijkomende informatie is terug te vinden op de website van het R.I.Z.I.V.
http://www.riziv.fgov.be/nl/themas/kost-terugbetaling/ziekten/chronische-ziekten/Paginas/forfait-incontinentie-afhankelijk-persoon.aspx#.Wh0fWY2WwuR

- Forfait voor onbehandelbare incontinentie bij niet afhankelijke personen

    - Voorwaarden :
        - Lijden aan een onbehandelbare vorm van urinaire incontinentie, let op in aanvraag staat ook stoelgangsincontinentie.
        - Geen incontinentieforfait genoten hebben in de loop van de 12 voorafgaande maanden
        - Niet verblijven in een verzorgingsinrichting waarvoor een tegemoetkoming van de verplichte ziekteverzekering (verzekering voor geneeskundige verzorging) kan worden verleend
        - geen tegemoetkoming te hebben genoten voor autosondage of incontinentiemateriaal bedoeld in artikel 27 van de nomenclatuur. [https://www.riziv.fgov.be/nl/nomenclatuur/nomen/Paginas/nomen-artikel27.aspx]
    - Bedrag : 162,30€/jaar
    - Hoe aanvragen?
        - Uw behandelend huisarts vult het aanvraagformulier in [https://www.riziv.fgov.be/SiteCollectionDocuments/formulier-onbehandelbare-incontinentie-forfait.pdf].
        - Uw ziekenfonds kent de tegemoetkoming toe op basis van dit document, als u aan de voorwaarden voldoet.

Bijkomende info : http://www.riziv.fgov.be/nl/themas/kost-terugbetaling/ziekten/chronische-ziekten/Paginas/forfait-onbehandelbare-incontinentie.aspx#Hoeveel_bedraagt_de_tegemoetkoming?

BESLUIT.

Twee maanden na de teaching werd er gevraagd aan de patiënt om een evaluatiefiche in te vullen en dezelfde vraag werd tevens gesteld aan de verpleegkundige die de teaching deed over Peristeen.

De beide vragenlijsten bevinden in bijlage 5 en 6.

Beleving van de patiënt

Het belangrijkste voordeel dat de patiënt aangeeft is het feit dat hij terug meer controle heeft. Dat uit zich vooral in de “voorspelbaarheid” zoals hij dat zelf omschrijft.

Hij kan terug ‘buitenshuis’ events gaan plannen terwijl dat voorheen niet mogelijk.

Op dit moment is er geen reden meer om een stoma te overwegen voor de man , hij is tevreden met de herwonnen controle over zijn stoelgangspatroon.

Het darmspoelen geeft hem terug de mogelijkheid om zijn leven meer en meer terug op te pakken.

Beleving van de verpleegkundige na teaching.

Tijdens het teaching moment werden met toestemming van de patiënt twee verpleegkundigen betrokken waaronder de hoofdverpleegkundige samen met de afgevaardigde van Coloplast (mezelf).

De verpleging is enthousiast over het systeem en ervaart het als makkelijk aan te leren aan de patiënt.

De gemiddelde duur is 1,5u , de patiënt krijgt om 10u een afspraak en is voor de middag ontslagklaar.

Sinds de start met teaching eind januari zien we een teaching van gemiddeld 1 persoon/14 dagen wat zeker getuigt dat er veel patiënten te kampen hebben met stoelgangsproblematiek. Vooral omdat het darmspoelen op dit ogenblik slechts op één unit door 3 artsen wordt voorgeschreven.

Om de continuïteit en de deskundigheid te waarborgen binnen het verpleegkundig team hebben we naar analogie met andere onderzoeken een informatiebrief binnen het Universitair Ziekenhuis Antwerpen opgemaakt. Deze informatiefolder is een resultante van het eindwerk (zie bijlage 7).

Met dank aan de patiënt die als pionier mede ervoor gezorgd heeft dat vele andere patiënten de mogelijkheid krijgen om te leren darmspoelen binnen een professioneel team.

LITERATUUR

- Bryant et al (2012) Anterior resection syndrome (LARS)
- Juul et al (2015)_International vaildation of the LARS score
- Emmertsen, K.J. & Laurberg, S. (2012). Low Anterior Resection Syndrome score. Development and validation of a symptom-based scoring system for bowel dysfunction after low anterior resection for rectal cancer. *Annals of Surgery, 255(5),* 922-928.
- Lilli Lundby and Jakob Duelund-Jakobsen (2011). Management of fecal incontinence after treatment for rectal cancer.

"Ik kan nu weer doen wat ik leuk vind..."

Mary

NIEUW - 2DELIG NATURA™ URINEZAKJE - TE COMBINEREN MET ALLE NATURA™ HUIDPLATEN

- comfotabele vernieuwde pasvorm
- ant-reflux klepjes - extra betrouwbaar
- gelijkmatig verdeelde urinezakje blijft platter
- het zakje is aan te sluiten op verschillende nachtsystemen









Wilt u meer informatie of een proefpakket aanvragen? Bel met uw ConvaTec vertegenwoordiger Sibille de Wolf (tel. 0477 251 003) of stuur een mail naar info.convatec@convatec.com. Wij helpen u graag.

ConvaTec



vlas

CONGRES 2019

VLASCONGRES 2019, HEIST-OP-DEN-BERG: 17 OKTOBER 2019

Ilse Van Schelstraete, Wit-Gele kruis Oost-Vlaanderen
Ria Swerts, Wit-Gele kruis Limburg

Dit jaar klonken we niet op een jubileumjaar zoals vorig jaar ons 25 jaar bestaan maar op een geslaagde editie. Dit met dank aan onze gastsprekers en sponsors.



Voor wie er helaas niet bij kon zijn, geven we met plezier een overzicht van de dag.

Misschien een trigger om er volgend jaar wel bij te zijn en dit op 15 oktober 2020. ☺

Na een verwelkomingswoordje van onze voorzitster Chantal Tielemans mocht bestuurslid, Valerie Hanssens, verpleegkundige specialist wondzorg UZ Brussel de spits afbijten.

WONDZORGPROTOCOL IN DE STOMAZORG.

Bij parastomale problemen is het zeer belangrijk om eerst de oorzaak te gaan achterhalen. Deze kan men deels indelen als huidirritatie (bv. t.g.v. lekkages of stripeffect), diepe of oppervlakkige wonde (bv. t.g.v. fistel, geïnfecteerd of niet...) of een combinatie van beiden.

Bij het verzorgen van de stoma/wonde primeert de basiszorg alsook het goed gebruik maken van de materialen. Uiteraard kijken we eerst welke producten er in de terugbetaling zitten. Helaas stellen we vast dat bij probleemstoma's het materiaal beperkt is. Later op de dag komen we op de terugbetaling van stomamateriaal.

PARASTOMALE HERNIA'S

Aansluitend kregen we een deskundige uitleg van professor Berrevoet (UZ Gent) rond parastomale hernia's. Het ontstaan hangt af van veel factoren, zoals leeftijd, COPD, sterkte van de buikwand. De 2 technieken om een hernia te behandelen werden mooi en duidelijk omschreven. Het belang om een "niet verteerbaar synthetisch netje" te plaatsen kwam regelmatig aan bod. Bij het plaatsen van een netje hebben we vooral aandacht op lang termijn. Dit zit trouwens in het remgeld en is 100 % terugbetaald.

Het dragen van een buikband ondersteunt de lokale druk t.h.v. de stoma. Hier speelt de bandagist een zeer belangrijke rol. Elke buikband moet individueel aangepast worden en hierbij is regelmatige opvolging van groot belang.

Na deze 2 boeiende onderwerpen mochten we de benen strekken om de nieuwigheden van de aanwezige firma's te bezichtigen.

STOMATA BIJ KINDEREN INDICATIE

Zoals onze titel van het congres meegaf, gingen we dieper in op kinderen met stoma's.

Dr. Van Renterghem (UZ Gent) gaf ons na de pauze meer uitleg rond de indicaties voor het aanleggen van een stoma bij kinderen.

Bij kinderen gaat het vooral om tijdelijke stoma's, 75% van de aangelegde stoma's worden aangelegd binnen het eerste levensjaar. De necrotiserende enterocolitis komt vooral bij prematuren voor. Aan de hand van foto's zag m'n dat prolapsen en hernia's de meest voorkomende complicaties zijn.

Bij een verworven of congenitale pathologie kan er tijdens de reconstructie een stoma aangelegd worden, bv. bij een anorectale malformatie. Anorectale malformatie is meestal geassocieerd met andere pathologien, zoals cardiale en urogenitale problemen. Opnieuw konden we aan de hand van duidelijke foto's alles mooi meevolgen.

STOMATA BIJ KINDEREN VERPLEEGKUNDIGE AANDACHTSPUNTEN

Bij prematuren of kinderen is de huid zeer fragiel. Een goede stomazorg is van groot belang.

Onze voorzitster Chantal Tielemans kent met haar jarenlange ervaring als stomaverpleegkundige alle knepen van het vak. Met enkele tips kan m'n de huid van een kind goed beschermen en problemen voorkomen. Volgende tips kregen we mee. Het gebruik van een remover om de plaat te verwijderen is zeer belangrijk. Gebruik nooit producten met alcohol in, die zijn te agressief voor de huid. Om de huid te beschermen gebruik je geen spray maar swaps/wipes. Ga voor een open zakje, zodat de plaat zolang mogelijk kan blijven liggen. Indien er toch een stripletsel of huidirritatie aanwezig is, ga dan voor beschermpoeder of producten zoals 'Avène Cicalfate lotion' of 'Hyalo 4 control spray'. 'Groene klei' is een natuurlijk product dat beschermend werkt bij geïrriteerde billetjes na herstel van de continuïteit.

SOCIALE MEDIA

De voormiddag werd afgesloten door een vlotte spreker. Dr. Colemont heeft de vzw Stop Darmkanker zelf opgericht met als doel preventief te werken door lezingen te geven op een zeer originele manier. Z'n kennis wil hij zoveel mogelijk delen op social media, zoals facebook, Twitter,. We spreken over geen werkgroep maar een actiegroep. Persoonlijk vond ik dat sommige uitspraken toch wat bleven "hangen", zoals heeft er iemand in het gezin kanker, heeft het hele gezin kanker. Het deed me toch verder nadenken. Naast het meegeven van z'n kennis via sociale media, wil Dr. Colemans andere mensen leren kennen, aan educatie doen. Dr. Colemont gaf mee dat in het boek "Alles in Twitterland" je veel kon terugvinden.

LUNCH MET STANDENBEZOEK

Na een boeiende voormiddag werden we in de eetzaal ontvangen voor het middagmaal. Een fris slaatje met kip en als toetje een chocolademousse om ons energie te geven voor de namiddag.

Na de lunch konden we verder bijpraten met (oud)collega's en de verschillende standen bezoeken.

STOELGANGTRANSPLANTATIE 'OUDE WIJN IN NIEUWE ZAKKEN'

De namiddag werd ingezet door Professor De Looze (UZ Gent), gekend als één van de Topdokters op VIER in 2014. In geuren en kleuren werden de 7 types stoelgang voorgesteld. Stoelgangtransplantie bestaat al heel lang. Het werd gebruikt door een Chinese filosoof bij recidiverende clostridium t.g.v. aanhoudende diarree of bij langdurig antibiotica gebruik. Nu wordt het vooral gebruikt bij dysbiose (verstoord evenwicht tussen de verschillende groepen bacteriën in de darm). De donoren worden streng geselecteerd. De manieren van toediening werden mooi weergegeven. In de toekomst zal het enkel via medicatie per os toegediend kunnen worden. Uit gecontroleerde studies is gebleken dat 60 % van de uitgevoerde stoelgangtransplantaties een goed resultaat oplevert, maar tot op heden heeft dit nog

geen lange termijneffect. Wil je meer weten over je darmen, lees gerust één van de boeken: “De beestjes in ons”, “Volg je buik” en “Lactose, gluten en co”.

MISBRUIK VAN TERUGBETALING STOMAMATERIAAL

In de voormiddag kwam het gebruik/misbruik van de terugbetaling van stomamateriaal al verschillende malen aan bod. Tomas Leupe, stomaverpleegkundige uit AZ Sint-Jan Brugge gaf mee hoe de terugbetaling nu loopt en waar we naar toe willen.

Nu gebeurt de terugbetaling door het RIZIV via een derdebetalerssyteem. Bij de eerste levering is er een voorschrift van de arts nodig. Het is een vaste dotatie die m’n krijgt per 3 maanden. Indien je met een probleemstoma zit, extra toebehoren nodig hebt, moeten de extra’s bijbetaald worden. Wees bewust van wat je allemaal nabestelt. Bv.-gebruik je geen beschermpoeder of pasta tijdens de stoma-zorg, geef dit dan door aan de bandagist. Zo voorkom je dat ze nageleverd worden.

Daarnaast kregen we uitleg via tabellen wat het verschil is in RIZIV-tegemoetkomingen tussen het ziekenhuisforfait en het ambulant tarief. Een verkorte versie van de limitatieve lijst van maar liefst 84 bladzijden.

In de toekomst zal de dotatie wegvallen en vervangen worden door zal een forfait per patiënt. Er zal rekening gehouden worden met de persoonlijke behoefte van de patiënt. Het forfait zal afhankelijk zijn van welk soort stoma. Wordt vervolgd.

PARASTOMALE HERNIA – VERPLEEGKUNDIGE AANDACHTSPUNTEN

Valerie Hanssens, verpleegkundig specialist wondzorg (UZ Brussel) mocht het congres afsluiten met als onderwerp “verpleegkundige aandachtspunten ‘preventief en curatief’ bij een parastomale hernia”.

Duidelijke studies zijn hier niet over te vinden. Er werd extra aandacht gegeven aan de kwaliteit van leven. Het financieel, sociaal en psychologisch aspect speelt een heel belangrijke rol. Durft m’n nog naar buiten te gaan met een goed zichtbare hernia?

Indien er toch moet overgegaan worden naar een ingreep, is een multidisciplinaire samen-werking van groot belang. De patiënten zouden zowel pre- als postoperatief steeds terecht moeten kunnen bij een stomaverpleegkundige. De tips en info over steunmaterialen, terugbetaling, heftech-nieken, … verkleint de kans op heropname. In vele ziekenhuizen is dit een groot tekort.

FEEDBACK VAN DE DEELNEMERS

Uit de ingevulde evaluatieformulieren leren we dat het een boeiend congres was. Goede sprekers, interessante onderwerpen. Geen pauze meer in de namiddag werd gesmaakt.

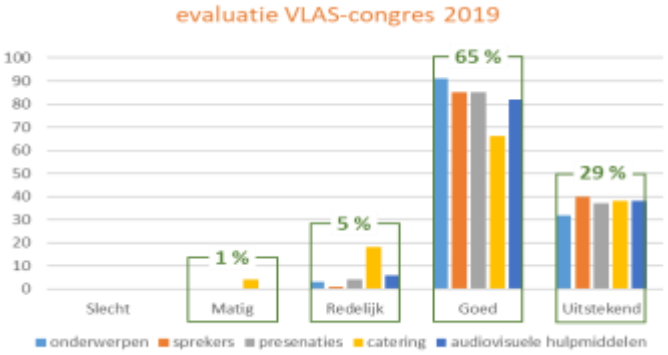

Maar er waren ook verbetertips.

- Het vlascongres afwisselend in Antwerpen en Oost-Vlaanderen organiseren.
- Ontbijtkoeken en meer keuze voor niet-alcoholische drankjes tijdens de lunch.
- Niet enkel focussen op het medische.
- Te veel theorie en cijfers vermijden.
- Onderwerpen verbreden bv. : urologie stoma voor/tijdens en na chemo, thuiszorg, stomamateriaal bij complex stoma’s, recente technieken bij aanleg stoma.
- Interactief werken i.p.v. enkel luisteren.
- Meer variatie in de sprekers.

Wij waarderen deze feedback enorm. Het geeft een goed beeld hoe we het congres nog betere kunnen afstemmen op jullie noden en wensen.



VERNIEUWING LIDMAATSCHAP JAARGANG 2020

Bij Vlas zit je goed als verpleegkundige voor stoma-, fistel- en incontinentiezorg.

Elke verpleegkundige kan lid worden als titelvoerend lid. Niet-verpleegkundigen, zoals studenten verpleegkunde of leden van een zelfhulpgroep kunnen gastlid worden. Schrijf je in, voor slechts 25,00 euro per jaar, en ontvang je ons halfjaarlijks tijdschrift.

Je kan kiezen tussen 2 formules

1. ***Lidmaatschap 25 euro/jaar. Dit houdt in:***

Als je lid bent van de VLAS vereniging ontvang je twee keer in het jaar een tijdschrift en geniet je van belangrijke kortingen op evenementen van VLAS (korting op de posthogeschool vorming, VLAS congres,…) en UROBEL.

Abonneren kan via een overschrijving op:

Rekeningnummer: BE31 7332 1517 7655
BICC: KREDBEBB
Vzw VLAS
Maaltebruggestraat 260 9000 Gent
Mededeling: Naam + adres + Lidgeld VLAS 2020

2. ***Tijdschrift 20 euro/jaar. Dit houdt in:***

Je ontvangt enkel het halfjaarlijks tijdschrift en geniet verder niet van kortingen. Je bent geen lid van VLAS.

Abonneren kan via een overschrijving op:

Rekeningnummer: BE31 7332 1517 7655
BICC: KREDBEBB
Vzw VLAS
Maaltebruggestraat 260 9000 Gent
Mededeling: Naam + adres + Tijdschrift VLAS 2020



BESTUURSLEDEN VLAS

De lijst van bestuursleden is hierna afgedrukt met de bedoeling de juiste contactadressen terug te vinden voor uw problemen of info-wensen.

An Vanbilloen	Congres Ledenbeheer	Imeldaziekenhuis Imeldalaan 9, 2820 Bonheiden	015/50.57.20 an.vanbilloen@imelda.be
Bea Van Malderen	Redactie	UZ Gent C.Heymanslaan 10, 9000 Gent	09/332.94.00 Beatrijs.vanmalderen@uzgent.be
Chantal Tielemans	Voorzitster Schatbewaarder Redactie	Maaltebruggestraat 260, 9000 Gent	0476/60 84 12 chantal.tielemans@hotmail.com
Christine Haecx	Redactie Verantwoordelijke uitgever	Imeldaziekenhuis Imeldalaan 9, 2820 Bonheiden	015/50.57.20 christine.haecx@imelda.be
Danny Weyler	Technicus congres	ZNA Middelheim Lindendreef 1, 2020 Antwerpen	03/280 34 65 danny.weyler@zna.be
Guy Bylois	Bestuurslid		0472/45 39 78 guy.bylois@gmail.com
Hans Terryn	Bestuurslid	Jan Yperman ziekenhuis Briekestraat 12, 8900 Ieper	057/35.63.31 hans.terryn@yperman.net
Ilse Van Schelstraete	Bestuurslid	Wit-Gele kruis Mariakerkeplein 5, 9030 Mariakerke	0498/93 10 25 ilse.vschelstraete@wgkovl.be



BESTUURSLEDEN VLAS (VERVOLG)

Indien er vragen omtrent stoma-, fistel- en incontinentiezorg onbeantwoord blijven, zijn wij steeds bereid om te ondersteunen en te helpen

Ria Swerts	Bestuurslid	Wit-Gele kruis Welzijnscampus 25, 3600 Genk	089/36.00.84 maria.swerts@limburg.wgk.be
Sandra Desseyn	Redactie	AZ Delta Roeselaere Wilgenstraat 2, 8800 Roeselare	051/23.38.47 sandra.desseyn@azdelta.be
Valerie Hanssens	Facebook VLAS Posthogeschoolvorming	UZ Brussel Laarbeeklaan 101, 1090 Jette	02/476.35.77 valerie.hanssens@uzbrussel.be
Yolande De Bruyn	Bestuurslid	Wit-Gele kruis Kastanjelaan 2, 9620 Zottegem	0498/930258 yolande.debruyn@wgkovl.be



STOMAWELZIJNBOEKJE: HET BOEKJE VOOR DE STOMADRAGER

Waarom dit boekje ?

Voor de meeste mensen is stomazorg onbekend terrein. Maar soms is het aanleggen van een stoma onvermijdelijk. Dit boekje heeft als doel de overgang van het ziekenhuis naar het dagelijks leven vlot te laten verlopen.



Hoe kan je het boekje gebruiken ?

Doel is om alle gegevens over het stoma te verzamelen. Het is persoonlijk en jij beslist wanneer je het gebruikt. Je kan het zelf invullen en waar nodig je laten bijstaan door de verpleegkundige. Na je verblijf in het ziekenhuis neem je het boekje mee naar huis. Door het regelmatig verder aan te vullen kun je zelf de evolutie volgen.

Wanneer er in de toekomst een verandering of een probleem is met je stomazorg, kan je het boekje aan de verpleegkundige of geneesheer voorleggen. Zij kunnen je daardoor beter helpen.

Hoe kan je de boekjes bestellen ?

- **Via het secretariaat**

  chantal.tielemans@hotmail.com
  0476/60 84 12

- **of via de website:**

  www.stomavlas.be

dansac

EuroTec

3M

Haromed
wound & skin care solutions

MARLEN

ConvaTec

B|BRAUN
SHARING EXPERTISE

Coloplast

Hollister



Dit tijdschrift werd
gerealiseerd mede door
sponsering van de firma's