VLAS



Kontaktblad Vlaamse Stomaverpleegkundigen

HALFJAARLIJKS TIJDSCHRIFT

Jaargang 21 · nr. · 2015

Verantwoordelijke uitgever: Haecx Christine, Vogelzang 46, 3140 Keerbergen

TIJDSCHRIFT v.z.w. VLAS (VLAamse Stomaverpleegkundigen)
Vereniging gevestigd te 2223 Schriek en opgericht op 18 januari 1995, verschenen op 28 april 1995 in de Bijlage tot het Belgische Staatsblad, Nr. 7572

BEHEER:

- Voorzitster: Chantal Tielemans
- Ondervoorzitters: Guy Bylois en Anita Van den Bosch
- Schatbewaarder: Diane Kestemont
- Secretaris: Theo Leysen

REDACTIE:

- Christine Haecx
- Theo Leysen
- An Vanbilloen

VERANTWOORDELIJKE UITGEVER
Haecx Christine, Vogelzang 46, 3140 Keerbergen

VLAS v.z.w.
Secretariaat en redactieadres
Trommelstraat 18, 2223 Schriek
Tel.: 015/23.47.09 GSM: 0472/80.78.56
E-mail: leysen.theo@skynet.be
E-mail: theo.leysen@imelda.be

Website VLAS: www.stomavlas.be

INHOUD

VOORWOORD blz. 3
STOMAVLAANDEREN, WAT!!! blz. 5
MY ESTHETIC STOMA, HULP BIJ STOMAPATIËNTEN blz. 8
LEVEN MET EEN STOMA: SEKSUALITEIT EN ZWANGERSCHAP blz. 11
CASUSBESPREKING, LINDA CLAES blz. 29
DIVERSE CASUSBESPREKINGEN blz. 34
TIENDE POSTHOGESCHOOLVORMING blz. 48
CASUSBESPREKINGEN INGEZONDEN DOOR FIRMA'S blz. 52
INFO'S VANUIT DE FIRMA'S blz. 67
INFO blz. 81
INSCHRIJVINGSFORMULIER TIENDE POSTHOGESCHOOLVORMING blz. 84

Voor elke wonde een oplossing **Cutimed®**

CU T I ME D

	NECROSE	FIBRINE	INFECTIE	GRANULATIE
Oppervlakkig	C. Gel	C. Gel C. Sorbact gel C. Siltec Plus C. Siltec B C. Sorbact Hydroactive (B) C. Siltec Plus C. Siltec B C. Sorbact Hydroactive (B)	C. Sorbact C. Sorbact gel C. Siltec Plus C. Siltec B C. Sorbact Hydroactive (B)	Cuticell Cuticell Contact C. Siltec Plus C. Siltec B C. Siltec Plus C. Siltec B C. Sorbact Hydroactive (B)
Diep	C. Gel + applicator	C. Gel + applicator C. Cavity C. Cavity	C. Siltec Plus C. Siltec B C. Sorbact Hydroactive (B) *bacterie-adsorberend *geen contra-indicaties	C. Gel + applicator C. Cavity C. Cavity



Secundair verband

Fixomull® transparent
Niet steriele fixatiefilm op rol
half doorlaatbaar en
TRANSPARANT



Cutisorb® Ultra
SUPERABSORBEREND
Steriel kompres



Huidverzorging

Cutimed® PROTECT
HUIDBESCHERMING



Cutimed® ACUTE
HUIDHYDRATATIE op basis
van ureum



NIEUW **Cuticell® Contact** Siliconen wondcontactlaag



Siltec technologie

Flexibel

Open structuur
en transparant

Eenzijdige kleeflaag
voor groot gebruiksgemak

Te gebruiken bij:



Ondiepe wond | Wond met geel beslag | Granulerende wond | Epithelialiserende wond | Vochtige wond | Natte wond

Verpakking en snelle identificatiecodes: kleur-, diepte-, en exsudaatcode



www.cutimed.com

www.bsnmedical.be

BSN medical

*geregistreerd handelsmerk

VOORWOORD

Beste lezers,

Het nieuwe werkjaar is terug aangevangen. Wij hebben een rustige winter doorgemaakt. Geen noemenswaardige meldingen betreffende wijzigingen in de wetgeving.
Het RIZIV werkt aan het nieuwe terugbetalingssysteem met een forfaitair bedrag per stoma. Een forfaitair bedrag per soort stoma samengesteld, om uit te geven aan opvangapparatuur en hulpmiddelen. De lancering is voorzien voor 2015. Alleen weten wij nog niet of deze lancering voorzien is voor het voorjaar of pas op het einde van dit jaar.
Het RIZIV heeft zich geëngageerd om tijdig de belanghebbenden te informeren en te instrueren.

Wij mogen terugblikken op een zeer succesvol congres, najaar 2014, met vele deelnemers en een positieve respons wat betreft suggesties en commentaren. Wij hebben deze suggesties ten harte genomen en werken aan een nieuw programma voor het najaar. Donderdag 27 oktober 2015 in het Cultuurcentrum te Heist op den Berg.
In een volgend tijdschrift zal het programma en inschrijvingsformulier verschijnen.

De posthogeschoolvorming kende eveneens een groot succes. Meer als 60 deelnemers hebben hun eindwerken ingeleverd en hun presentatie tot een goed einde gebracht.
Voor de terugkomdagen. Intussen reeds verlopen hebben wij echter een kleiner aantal deelnemers mogen noteren.

In dit lijvig tijdschrift mogen wij de medewerking van diverse firma's noteren. Zij hebben interessante casussen aangebracht. Waarvoor onze dank.
Artikelbesprekingen geven een bredere kijk op het gebruik van hun verzorgings- en hulpmiddelen.
Naast hun inbreng hebben wij ook een aantal bladzijden ingenomen met casussenbesprekingen van uit het werkveld bij diverse stomaverpleegkundigen uit het ganse land.

Veel leesgenot

Redactie

Nieuw! Flexima® 3S

Het meest flexibele 2-delige kliksysteem



Heeft u ooit de flexibiliteit van de huidige 2-delige kliksystemen getest?

Wij ontdekten dat een zakje en een huidplaat op zichzelf redelijk flexibel zijn. Maar zodra je ze in elkaar klikt, zoals een stomadrager het tenslotte ervaart, wordt dat een heel ander verhaal.

Daarom hebben wij voor onszelf de lat hoog gelegd bij het ontwerpen van een nieuw 2-delig kliksysteem. Met als doel: een nieuwe norm neerzetten in flexibiliteit. Uiteraard zonder compromissen op veiligheid en gebruiksgemak!

Kijk op www.bbraun.be voor meer informatie

B BRAUN
SHARING EXPERTISE

B. Braun Medical N.V. | Woluwelaan 140b | B-1831 Diegem | +32 (0) 2 712 86 14 | www.bbraun.be

STOMAVLAANDEREN, WAT ?

StomaVlaanderen, wat ?

Kom Op tegen Kanker (vroeger De Vlaamse Liga tegen Kanker) heeft indertijd de aanzet gegeven voor het ontstaan van StomaVlaanderen en blijft nauw betrokken. Ze bracht ons samen en blijft ons met raad en daad bijstaan.
Na twee succesvolle infodagen, 2012 in Malle en 2014 in Blankenberge, waar telkens gemiddeld 350 mensen bereikt werden, vond het huidige Kom Op tegen Kanker dat de verschillende stomaverenigingen in Vlaanderen als 'StomaVlaanderen' best op eigen benen konden staan. Het spreekt natuurlijk vanzelf dat KomOp blijft adviseren waar nodig en de onderlinge participatie en het samenhorigheidsgevoel blijft stimuleren. Samen staan we sterker !



Eén van de belangrijkste realisaties van StomaVlaanderen is de toiletpas. De pas geeft stomadragers een gevoel van veiligheid, wat hen meer toelaat om weer actief deel te nemen aan de samenleving. Hij wordt uitgereikt op basis van een aanvraagformulier, ingevuld door de huisarts. Het document is beschikbaar op de website van StomaVlaanderen (www.stomavlaanderen.be) of kan aangevraagd worden via info@stomavlaanderen.be of één van de Vlaamse stomaverenigingen.



Tijdens de infodag van 26 april 2014 in Blankenberge werden de eerste passen uitgereikt. Vandaag zijn er meer dan 600 in omloop !
De derde editie van onze infodag staat in de steigers. Na in 2014 de kust te verkennen zoeken we het voor 2016 in een andere uithoek van ons landje, zo goed als zeker in Limburg of Vlaams-Brabant. Het is de bedoeling stomadragers, stomaverpleegkundigen, bandagisten, thuisverpleegkundigen en andere professionele zorgverleners een leuke en leerrijke dag te bezorgen. Veel firma's van stomamateriaal verbinden zich er toe deel te nemen aan de beurs die op hetzelfde ogenblik door ons wordt georganiseerd. Een unieke gelegenheid om op zoek te gaan naar het 'beste' …
Coördinaten:
De feitelijke vereniging 'StomaVlaanderen' is een samenwerkingsplatform van Vlaamse stomaverenigingen, opgericht voor onbepaalde duur, zonder winstoogmerk.
Oprichters en Raad van Bestuur:
Voorzitter: Jean-Pierre Vanderstukken, Stoma-actief Vlaanderen
Bestuurslid/secretaris: Lucienne Moerenhout, Stomaclub Boechout
Bestuurslid/penningmeester: Wilfried Eynatten, Stomavereniging regio Antwerpen
Bestuurslid/pr verantwoordelijke: Jozef Swimberghe, Stomavereniging Brugge - Roeselare
Bestuurslid/verslaggever: Dirk tytgat, Stomaclub Oostende



NOVALIFE

Wanneer het eenvoudig moet zijn.



Soepel

Discreet

Comfortabel

Gebruiksvriendelijk

MEDICAL DESIGN EXCELLENCE AWARDS®
2013 GOLD WINNER

dansac
Dedicated to Stoma Care

Dansac
Chaussée des Collines 52
1300 Wavre

Tel.: 010 23 04 78
dansaccontact@dansac.com
www.dansac.be

MY ESTHETIC STOMA, HULP VOOR STOMAPATIËNTEN.

My Esthetic Stoma, hulp voor stomapatiënten.

Nadat zijn vrouw kanker kreeg en stomapatiënt werd, richtte Thomas Baeten een bedrijf op om aan de specifieke behoeften van stomapatiënten tegemoet te komen. My Esthetic Stoma ontwikkelt producten die de patiënt opnieuw zelfvertrouwen en comfort bieden.

Waarom werd My Esthetic Stoma opgericht?

"In 2008 werd bij mijn vrouw kanker vastgesteld. Ons zorgeloze leven als jonge twintigers werd al snel een leven vol ziekenhuisopnames en behandelingen. Na enkele jaren en verschillende ingrepen werd bij mijn vrouw een stoma in de darm geplaatst. Een erg ingrijpende beslissing die verstrekkende gevolgen had in ons dagelijks leven. Naast de puur medische en lichamelijke aspecten, was er ook de invloed die de stoma had op het algemene levenscomfort of bij sociale en intieme momenten. Er bleken op de markt geen producten beschikbaar die aan onze verwachtingen voldeden en die het draagcomfort verbeteren of de stoma een discreter en aantrekkelijker uiterlijk geven. We besloten om zelf de handen uit de mouwen te steken en een product te maken dat het comfort en het zelfbeeld van de stomadrager kan verhogen. Wij hadden onze stoma-ervaring, maar om zo goed mogelijk aan de behoeften van elke patiënt te voldoen, zijn we dan met een grondig onderzoek van de sector gestart en gingen we te rade bij ervaren stomaverpleegkundigen en bandagisten."

Welke producten bieden jullie aan?

"Het eerste idee dat we uitwerkten, was de stomahoes. Deze werd ontwikkelt om het comfort voor de drager te verhogen en de stoma een meer esthetisch uitzicht te geven. Na een lange zoektocht vonden we in het buitenland een producent die het prototype in de hoogste kwaliteit kon uitvoeren. De universele hoes wordt nu in de zachtste materialen geleverd en is erg makkelijk in gebruik. We hebben verschillende modellen ontwikkelt voor de colo/ileo stoma en de urinestoma. De hoes kan in de wasmachine gewassen worden en is dus ook erg duurzaam. Momenteel is de hoes te verkrijgen in zwart, wit en grijs, maar we bekijken ook de mogelijkheid om de hoesjes in andere kleuren of leuke motieven te laten maken die aansluiten bij het seizoen of bepaalde modetrends.



We zijn ook bijna klaar met het ontwikkelen van een band om de stomazak en hoes op hun plaats te houden. Nu ervaren patiënten vaak dat de stomazak los zit en beweegt.

Dit kan lastig zijn bij huishoudelijke taken, bij het sporten of bij allerhande activiteiten. De band is vervaardigd uit het zelfde zachte en elastische materiaal als de stomahoes en zit dus even comfortabel. De band kan makkelijk elke dag gebruikt worden doordat hij makkelijk aan te brengen is zonder ingewikkelde sluitingen."



Waar zijn de producten van My Esthetic Stoma te koop?

"Al vanaf het begin zijn bandagisten betrokken bij het ontwikkelen van onze producten. Zij kennen de behoeften van de patiënten en weten waar er nood aan is. Ook voor de verkoop zijn we dus eerst bij hen te rade gegaan. Omdat zij zo enthousiast waren, zijn zij nu de belangrijkste afnemers van ons aanbod. Via hun vertrouwensrelatie met bandagisten hebben onze potentiële klanten de kans om onder professionele begeleiding in contact te komen met de stomahoes en -band. Momenteel zijn onze hoezen in alle Assist Thuiszorgwinkels van 'Zorg & Farma' en verschillende grote bandagistseriën te verkrijgen."



De producten van My Esthetic Stoma zijn onder meer te koop bij:
Yvanta - www.yvanta.be
Bo Medicals bvba - 03/653 00 25
Stomacare Belgium - www.stomacarebelgium.be
Orthomed - www.orthomed.be
StomaCenter Merksem - www.arseus-medical.be
All Medica - www.allmedica.be - www.helpshop.be
Assist Thuiszorgwinkel Antwerpen, Wijnegem, Merksem en Kalmthout - 03/221 92 40
Assist Thuiszorgwinkel Herentals, Heist op den Berg, Geel, Mol en Westerlo - 014/47 36 00
Assist Thuiszorgwinkel Turnhout, Hoogstraten en Retie - 014/47 36 00
Assist Thuiszorgwinkel Mechelen, Kontich en Lier - 015/28 30 70
Assist Thuiszorgwinkel Sint Niklaas Beveren, Bornem en Stekene - 078/055 155
Assist Thuiszorgwinkel Dendermonde, Lokeren en Wetteren - 078/055 155

Meer informatie op www.myestheticstoma.be

SURGREPAIR®
ADVANCED SKIN REPAIR TECHNOLOGY

SURGBARRIER

SurgBarrier® is een duurzame barrière-gel die een gladde, viskeuze, vetvrije en geurloze vochtbarrière biedt. De gel werkt als een beschermend grensvlak tussen huid en lichaamsvochten. Deze unieke gel verschaft tevens een bescherming van de intacte 'at risk' huid tegen schade en trans epidermaal vochtverlies. SurgBarrier® biedt eveneens bescherming tegen schade van de huid door wrijving en/of schuifkrachten en helpt schrale, gebarsten en droge huid te voorkomen en te beschermen.

SurgBarrier® is geschikt voor dagelijks gebruik en hecht zich goed aan vochtige en droge huid.
SurgBarrier® is bestand tegen afwassen, waardoor de gel niet frequent opnieuw aangebracht dient te worden.
SurgBarrier® is ook geschikt voor gebruik bij kinderen en zuigelingen.



SurgBarrier® is makkelijk te doseren/aan te brengen.

Indicaties:
SurgBarrier® beschermt de huid tegen:

- Wond exsudaat
- Urinaire en fecale incontinentie (acuut/chronisch) bv. incontinentie dermatitis
- Digestieve vloeistoffen
- Wrijving en schuifkrachten (als preventie van decubitus)

SurgBarrier® beschermt de huid bij radiotherapie en voorkomt maceratie van de huid.

Haromed
medical products

HAROMED BVBA
Beukenlaan 21 – B-9051 Sint-Denijs-Westrem (Gent)
T 09/326 05 10 – F 09/326 05 11 – E-mail info@haromed.com
www.haromed.com

Leven met een stoma:

seksualiteit en zwangerschap



LANA DELELLIO & FATIMA EL BOUBSI

Inleiding

Wanneer men op jonge leeftijd te horen krijgt dat er een stoma moet aangelegd worden, stort de wereld in. Moet de kinderwens nu voorgoed opgeborgen worden?

Graag hadden we wat informatie beschreven over het feit dat een zwangerschap mogelijk is na een stoma aanleg. Mits een correcte opvolging is het mogelijk een zwangerschap door te maken en een gezonde baby ter wereld te brengen. Er is echter ook een invloed op het seksueel functioneren en de seksualiteitsbeleving na het aanleggen van een stoma. Ook hier gaan we dieper op in, want geef toe, ook stomadragers hebben recht op een volwaardig seksueel leven.

In het eerste hoofdstuk gaan we dieper in op de stoornissen die kunnen optreden in de beleving van seksualiteit na een stoma operatie, zowel bij de man als bij de vrouw.

Nadien volgt er een korte bespreking van de invloed van een stomaoperatie op de anticonceptie, de vruchtbaarheid, de zwangerschap en de bevalling.

Vervolgens zullen we het kort hebben over de psychologische factoren en professionele hulpverlening van toepassing op stomadragers.

1 Stoma en het seksueel functioneren

De aanleg van een stoma heeft effect op het seksueel functioneren voor zowel de man als de vrouw. We gaan er verder op in.

1.1 Het mannelijk seksueel functioneren

1.1.1 De mannelijke geslachtsorganen

Men maakt een onderscheidt tussen inwendige – en uitwendige geslachtsorganen. Tot de uitwendige organen behoren het scrotum en de penis. Hierbij is de eikel het gevoeligste plekje en is afgeschermd door de voorhuid. Tot de inwendige geslachtsorganen behoren de testis, de epidydimis, de zaadleider, zaadblaasjes en de prostaat.

1.1.2 Seksuele opwinding bij de man

Seksualiteitsbeleving komt tot stand door een prikkeling in de hersenen, die op hun beurt signalen naar het ruggenmerg sturen. Die prikkelingen lopen naar de verschillende seksuele organen.

Bij opwinding zijn er verschillende veranderingen aan het lichaam zichtbaar. Het opzwellen van de tepels, toename van de spierspanning en versnelling van de hartslag en de ademhaling zijn hier enkele voorbeelden van. Maar één van de duidelijkste seksuele veranderingen van een mannenlichaam gedurende een seksuele prikkel is het krijgen van een erectie.

Er zijn twee mechanismen die een erectie tot stand brengen, namelijk een reflexmatige en een psychogene erectie. De reflexmatige erectie komt tot stand door aanrakingen van bepaalde organen, terwijl een psychogene erectie veroorzaakt wordt door bepaalde gedachten en fantasieën. Een lange prikkeling kan ervoor zorgen dat er een ejaculatie met een orgasme plaatsvindt.

1.1.3 De seksuele gevolgen van een stoma operatie

Er is veel bezenuwing aanwezig in het kleine bekken. Wanneer er een zenuwbaan geraakt of beschadigd werd, kan een erectiestoornis een gevolg zijn. Dit kan zowel een moeilijkheid geven tot het krijgen van een erectie of het kan er zelfs voor zorgen dat het niet mogelijk is een erectie tot stand te brengen.

Leeftijd speelt een cruciale rol bij het al dan niet herstellen van de operatie. Er kan echter wel een “retrograde ejaculatie” plaatsvinden, waarbij het sperma niet via de penis naar buiten, maar in de blaas terecht komt. Dit gebeurt ten gevolge van een slecht sluitende sluitspier.

1.1.4 Hulpmiddelen bij verminderde seksuele beleving

- Medicijnen zoals Viagra kunnen helpen. Er is een onderscheid tussen langwerkende en kortwerkende medicijnen. Deze zorgen voor een betere doorbloeding van de zwellichamen van de penis. Inname moet wel gepaard gaan met seksuele opwinding. Er zijn echter wel enkele bijwerkingen mogelijk zoals hoofdpijn, duizeligheid, blosjes op de wangen en warme handen en voeten.
- Een penisinjectie in de zwellichamen geeft goede resultaten, alleen is dit minder aangenaam om toe te dienen.
- Er kan eventueel een erectie bekomen worden door een gel in de urethra in te brengen.
- Een Vacuümpomp of een penisprothese zijn ook nog mogelijkheden.

1.2 Het vrouwelijk seksueel functioneren

Ook vrouwen kunnen stoornissen vertonen in hun seksueel functioneren.

1.2.1 De vrouwelijke geslachtsorganen

Er wordt een onderscheid gemaakt tussen inwendige- en uitwendige geslachtsorganen. Hiertoe behoren de pubis, de labia minor en major, de clitoris, de meatus en de vaginaopening. De inwendige geslachtsorganen bij de vrouw zijn de vagina, de cervix, de tuba uterina en het ovarium.

1.2.2 Seksuele opwinding bij de vrouw

Net zoals bij de man is ook bij de vrouw het zenuwstelsel van cruciaal belang bij de seksuele beleving. Het zenuwstelsel staat namelijk in voor de geleiding van de prikkels van de hersenen naar het ruggenmerg. Vanuit het ruggenmerg worden ze verspreid naar de seksuele organen.

De verschillende reacties van een vrouwenlichaam op seksuele prikkelingen zijn bijvoorbeeld stijve tepels, verhoogde spierspanning, versnelling ademhaling en hartfrequentie, zwelling van de labia en clitoris dat gepaard gaat met vochtafscheiding. Op die manier kan er een pijnloze, vlotte penetratie plaatsvinden. De labia zwellen niet alleen, ze veranderen ook van kleur. De clitoris wordt gevoeliger waardoor er bij langdurige prikkeling een orgasme kan plaatsvinden.

1.2.3 De seksuele gevolgen van de stomaoperatie

Net zoals bij de man is het klein bekken van de vrouw enorm bezenuwt. Tijdens de aanleg van een stoma kunnen zenuwbanen beschadigd worden. Hierdoor is het mogelijk dat de vagina niet voldoende vochtig wordt en er een stroeve en zelfs pijnlijke penetratie plaatsvindt. Ook de grootte en de elasticiteit van de vagina is veranderd ten gevolge van de operatie. Ook het moeilijk verkrijgen van een orgasme is te wijten aan de beschadiging van bepaalde zenuwbanen.

Feel free
MARLEN europe
Quality Stomacare Products

Colostoma
Ileostoma
Urostoma



Probeer nu!

1&2-delig

UltraMax Huidplakken
Vlak
Convex
Sterk convex

- Compleet
- Overzichtelijk
- Comfortabel

Advies over het juiste product?

Bel ons: +31(0)344 - 65 14 22

Antwoordcoupon

Aanvraag gratis proefpakket

Feel free
MARLEN europe
Quality Stomacare Products

Antwoordnummer 332
4000 VB Tiel
Telefoon +31 (0)344 - 65 14 22

info@marleneurope.eu
www.marleneurope.eu

Dhr./mevr.: .....

Adres: ..... Postcode: .....

Plaats: ..... Tel.: .....

1-delig ☐ Colostoma ☐ Ileostoma ☐ Urostoma ☐

2-delig ☐ Vlak ☐ Convex ☐ Sterke convex ☐

Aanvragen kan ook op onze website www.marleneurope.eu

1.2.4 Hulpmiddelen bij verminderde seksuele beleving

- Gebruik maken van een glijmiddel bij moeilijke penetratie kan helpen.
- Een vibrator kan een hulpmiddel zijn tijdens de seksuele beleving. Tegenwoordig zijn deze ook discreet te bestellen via internet.
- Ook een oestrogeencrème (voorschrift noodzakelijk!) is een mogelijkheid (Niet te gebruiken bij borstkanker in de voorgeschiedenis).
- Een andere houding tijdens de geslachtsgemeenschap kan voor een minder pijnlijke penetratie zorgen.
- Soms kunnen bekkenbodemoefeningen een versteviging van de vaginawand geven.

1.3 Partner en relatie

Informatieverstrekking is vanzelfsprekend én onmisbaar. Wanneer een persoon ziek wordt, wordt al snel alle aandacht op de ziekte geprent. De partner kan aanvoelen een beperkter leven te leiden sinds de ziekte van zijn/haar partner. Ze hebben een grote verantwoordelijkheid zoals het huishouden, de zorg voor de kinderen enzovoort. Vaak leidt dit alles tot angst en depressie, verdriet, boosheid, eenzaamheid, stress enzovoort. Dit alles is een bron voor relatieproblemen.

Niet alleen de stomadrager maar ook de partner doorlopen een rouwproces. Ook zij moeten aanvaarden en verwerken. Praat daarom open over de gevoelens met de partner en heb begrip voor elkaars mening.

1.4 Seks is een samenspel van drie factoren

Seks is niet zo vanzelfsprekend. Er zijn enkele factoren die een invloed geven op de beleving van seks. Hieronder volgt een opsomming van de verschillende factoren.

1.4.1 De psychische factor

Als stomadrager moet men zich ervan bewust zijn dat er verschillende veranderingen zijn opgetreden aan het lichaam. Het is niet evident deze een plaats te geven. Zo zijn er de littekens die aanwezig zijn alsook een “zakje” dat volgens hen onaantrekkelijk is. Het is van groot belang dat men zichzelf (en de partner) de tijd geeft om te wennen aan het nieuwe lichaam. Iedereen heeft een eigen manier van verwerken. Door negatieve gevoelens zoals angst, schaamte, verlegenheid enzovoort kweekt men een negatief zelf- en lichaamsbeeld. Men kampt vaak met schuldgevoelens ten opzichte van de partner. Men denkt dat men niets meer te bieden heeft sinds de operatie.

Het is zo dat men de eerste periode na de operatie geen behoefte heeft aan seks. Maak toch tijd voor intimiteit. Vaak durven partners geen lichamelijk contact te maken met elkaar. Dit kan voor een afstand zorgen tussen de partners.

1.4.2 De relationele factor

Op relationeel vlak is het vaak moeilijk de eerste periode na de operatie. Het is van groot belang dat men genoeg praat met de partner. Men moet alles bespreekbaar maken. Op die manier zal men geen afstand verkrijgen tussen het koppel.

De verwerking en het aanvaarden van de stoma is sterk te vergelijken met een rouwproces. Beide moeten afscheid nemen van het oude lichaam en plaats maken voor het nieuwe. Ook de jarenlange gewoonten dienen licht aangepast te worden.

1.4.3 De lichamelijke factor

Zoals eerder vermeld is er een grote kans op beschadiging van de zenuwbanen gedurende de operatie. De kans op beschadiging is afhankelijk van het soort stoma. Het is echter zo dat, hoe lager de operatiezone, hoe hoger de kans op zenuwbeschadiging. Bij een colostomie zijn er gemiddeld meer seksuele problemen zichtbaar ten opzichte van een ileostomie. Dit is te verklaren doordat er, ten gevolge van kanker, vaker colostoma aangelegd worden. Een ileostomie wordt vaak aangelegd bij verschillende ziekten zoals Ziekte van Crohn en Colitis Ulcerosa. Wanneer er een urinaire stoma dient aangelegd te worden, is er ook sprake van een verhoogde kans op seksuele problemen.

1.5 Enkele tips die vrijen vlotter en aangenaam doen verlopen

- Het zakje leegmaken voor de daad is een belangrijke tip.
- Gebruik maken van een kleiner zakje of een plug bij een colostoma.
- Geen zorgen maken over eventuele geurhinder en/of loskomen van het materiaal.
- Humor is een belangrijke factor tijdens het vrijen.
- Een achtergrond muziekje kan het ijs breken.
- Het aanhouden van een blousje of vrijen met gedimd licht kan aangenamer zijn in het begin.
- Massage, knuffelen, kussen en dergelijke zijn onmisbaar.
- Het aandacht schenken aan mooie lingerie, make-up en dergelijke. Bella Stoma is opgericht door twee lotgenoten die samen aan het ontwerpen sloegen. Er zijn bijvoorbeeld mooie buikbanden verkrijgbaar. Ook op de site “Design Your Stoma” zijn leuke items te koop.
- Maak genoeg tijd vrij voor het “voorspel”.

1.6 Professionele hulpverlening

Soms is het onmogelijk om alle seksuele problemen zelfstandig of met behulp van bepaalde vrienden en familieleden op te lossen. Daarom is er de mogelijkheid om professionele hulpverlening in te schakelen. Dit kan zowel een huisarts, een stomaverpleegkundige, een chirurg, een uroloog, een gynaecoloog of een seksuoloog zijn. Zij bieden mogelijke oplossingen.

2 Stoma en anticonceptie en vruchtbaarheid

Er is een invloed van een stoma op het gebruik van anticonceptie en vruchtbaarheid. Ook op de zwangerschap is er een invloed. In dit hoofdstuk wordt de invloeden per categorie besproken.

2.1 Anticonceptie

Het gebruik van een anticonceptiemiddel is mogelijk wanneer men een stomadrager is. Alleen moet men er zich van bewust zijn dat de anticonceptiepil verminderd werkt bij een ileostomie. Dit is te verklaren door de verminderde opname van de dosis hormonen door het ileum. Er zijn ook andere anticonceptiemiddelen voorhanden. Best dat men dit met de arts overlegd welk anticonceptiemiddel het best van toepassing is.

2.2 Vruchtbaarheid

In dit onderdeel gaat men dieper in op het effect van een stoma op de vruchtbaarheid.

2.2.1 Vruchtbaarheid bij de man

Vaak hebben mannen, ten gevolge van langdurig gebruik van medicatie, vruchtbaarheidsproblemen. Dit is vooral van toepassing op medicatiegebruik bij darmziekten. Een drietal maanden na het stoppen van de medicatie zijn de mannen terug vruchtbaar. Mannen die op een vroege leeftijd met erectieproblemen kampen ten gevolge van een stomaoperatie zijn niet perse onvruchtbaar.

Wanneer er stoma aanleg noodzakelijk was voor de aanwezigheid van darmcarcinoma kan er tijdelijke tot blijvende impotentie optreden. Indien er sprake is van een kinderwens, is het aangewezen vooraf de chemotherapie of radiotherapie zaadcellen te laten invriezen. Deze eicellen of zaadcellen kunnen later gebruikt worden voor eventuele vruchtbaarheidsbehandeling.

2.2.2 Vruchtbaarheid bij de vrouw

Vrouwen daarentegen hebben geen vruchtbaarheidsproblemen na het aanleggen van een stoma. Alleen wanneer de vrouwen met chemo- of radiotherapie behandeld worden, kan er een vervroegde menopauze plaatsvinden. Dit leidt vanzelfsprekend tot onvruchtbaarheid. Vrouwen met een kinderwens kunnen, net zoals de mannen, hun eicellen laten invriezen voor later gebruik. De resultaten van ingevroren eicellen zijn minder dan ingevroren zaadcellen.

3 Stoma en een zwangerschap

Er heerst veel onduidelijkheid over zwangerschap bij stomadragers. Men weet nooit welke problemen er kunnen voorkomen gedurende de zwangerschap. Vandaag de dag willen we graag wat duidelijkheid scheppen over het feit dat een zwangerschap WEL mogelijk is voor een stomadrager. Mits de juiste begeleiding is het mogelijk een aangename zwangerschap en een gezond kind ter wereld te brengen.

3.1 Preconceptie-voorlichting

Om een koppel optimaal te begeleiden gedurende de zwangerschap is het van groot belang vroeg te beginnen. Daarom is het aangeraden om het koppel preconceptie-voorlichting te geven. Het woord zegt het zelf, voor de bevruchting informatie verstrekken.

Het is aangeraden als vrouw om de levensstijl wat aan te passen. Dit wil zeggen dat tabak en alcohol best vermeden worden. Ook stress is een boosdoener en dienen ook vermeden te worden. Dit zijn tips die voor elke zwangere van toepassing zijn.

Indien nodig moet het voedingspatroon aangepast worden. Zo is het belangrijk om gezond te eten en genoeg vocht op te nemen. Foliumzuur is onmisbaar. Dit zorgt ervoor dat het kind zonder neuraal buisdefect geboren wordt. Men mag extra vitaminen innemen met uitzondering van vitamine A. Een te hoog gehalte vitamine A kan voor aangezichtsmisvormingen en/of verlammingen en oormisvormingen zorgen. Vitamine D daarentegen mag genoeg aanwezig zijn voor een goede calciumopname.

3.2 Een persoonlijk consult

Er is een mogelijkheid om informatie te verkrijgen bij een huisarts, een gynaecoloog en dergelijke. Het is aangeraden dat de zwangerschap opgevolgd wordt door een gynaecoloog die enige ervaring heeft met zwangerschap bij stomadragers. Het is van groot belang dat de arts op de hoogte is van de volledige voorgeschiedenis, heelkundige ingrepen en medicatiegebruik. De gynaecoloog doet beraad bij andere artsen om een optimale begeleiding en opvolging te kunnen bieden.

Er zijn veel factoren die aan bod komen tijdens het preconceptioneel consult. Zulke consulten zijn noodzakelijk bij stomadragers. Mogelijke erfelijke aandoeningen binnen de familie, een erfelijke aandoening van de man of de vrouw, vroegere gynaecologische problematiek, bepaalde infectieziekten en medicatiegebruik zijn enkele factoren die aan bod kunnen komen.

Aan de hand van die gesprekken wordt er beslist of een zwangerschap al dan niet mogelijk is. Bij een onmogelijke zwangerschap kan er nog altijd een andere oplossing besproken worden.

3.2.1 Preïmplantatie Genetische Diagnose (PGD)

Preïmplantatie Genetische Diagnose (PGD) is een procedure waarbij men een afwijking kan opsporen in een embryo dat door middel van in vitro fertilisatie tot stand is gekomen. Deze techniek wordt toegepast bij personen die een verhoogd risico hebben op het overdragen van een afwijking en/of een aandoening. Wanneer een fout in een mutatie van een gen of een chromosoom voorkomt, is de kans groot dat deze fout wordt doorgegeven. België beschikt over acht centra voor medische genetica waar de mensen met hun vragen terecht kunnen. Ze krijgen dan informatie omtrent de ziekte, de behandeling, de begeleiding tijdens het ziekteproces, de herhalingsrisico's en de mogelijke manieren om de overdraging van het gen te vermijden. Er wordt ook informatie verstrekt over de opsporing van bepaalde

aandoeningen en afwijkingen gedurende de zwangerschap en over de preïmplantatie technieken die men eventueel kan toepassen.

De PGD behandeling duurt zes weken waarbij de vrouw gedurende vijf weken een hormoonbehandeling ondergaat. Nadien worden onder begeleiding van een echografie en onder lokale verdoving de ovaria aangeprikt en worden de follikels geaspireerd. Men tracht gemiddeld tien eicellen te verkrijgen die men dan door middel van intracytoplasmatische sperma injectie (ICSI) met het sperma van de partner insemineren. In twintig procent van alle PGD behandeling wordt een baby geboren.

3.3 Preconceptiezorg tijdens de eerste zwangerschapsweken

De ontwikkeling van de foetus vindt plaats de eerste twaalf weken van de zwangerschap. Nadien volgt er een verdere groei. Vaak is het handig om al een soort behandelingsschema op te stellen voor de zwangerschap zodat een mogelijk probleem snel opgelost kan worden zonder al te veel schade aan te richten. Het is aangeraden dat de stomadrager iedere maand op controle gaat bij de gynaecoloog.

3.4 Aandachtspunten per stoma

Er zijn bepaalde aandachtspunten voor een zwangerschap bij stomadragers. Hieronder volgt een bespreking per stoma.

3.4.1 Zwangerschap en colo- of ileostoma

In principe heeft een vrouw met een colo- of ileostoma evenveel kansen op een spontane zwangerschap dan een niet stomadrager. De onderliggende oorzaak is weggenomen waardoor een zwangerschap mogelijk wordt. In sommige gevallen is littekenweefsel een mogelijk probleem. Men moet echter rekening houden met eventuele onderliggende oorzaken zoals de ziekte van Crohn en Colitis Ulcerosa. Deze zijn voorbeelden van inflammatoire darmaandoeningen. Doordat het lichaam een voordurende infectie doormaakt, kan een zwangerschap minder snel plaatsvinden.

Bij een Crohnpatiënt wordt de zwangerschap best gepland wanneer de ziekte rustig is. Wanneer men toch zwanger is tijdens een opstoot van Crohn verhoogt de kans op complicaties zoals vroeggboorte, een laag geboortegewicht van de baby of in het slechtste geval een miskraam.

Colitis Ulcerosa is een mogelijk erfelijke aandoening. Wanneer beide ouders Colitis Ulcerosa hebben is de kans vrij groot dat het kind ooit dezelfde ziekte doormaakt. Er is een hoger risico op trombose bij zulke personen, maar deze geeft geen verhoogd risico op complicaties gedurende de zwangerschap.

3.4.1.1 Medicatiegebruik gedurende de zwangerschap

Bij aanvang van de zwangerschap mag er nooit gestopt worden met de medicatie voor darmaandoeningen. Dit kan ervoor zorgen dat er een opstoot plaatsvind van de infectie. Men kan niet met zekerheid aanduiden welke medicatie al dan niet schadelijk is voor de zwangerschap maar de kans op een aangeboren aandoening zonder medicatiegebruik is echter ook ongeveer drie procent. Toch tracht men medicatie voor te schrijven die geen effect hebben op de zwangerschap en die ook niet terug te vinden zijn in de moedermelk tijdens de lactatieperiode. De 5-ASA-preparaten zoals Pentasa en Asacol mogen gebruikt worden aangezien de hoeveelheid zodanig laag ligt en geen gevaar vormt voor de foetus. Nieuwe middelen geven minder zekerheid over de veiligheid gedurende de zwangerschap.


ConvaTec
ConvaTec heeft groot nieuws !
De nieuwe ConvaTec zakjes zijn soepeler, geruisloos en comfortabeler dan ooit.
De NIEUWE ConvaTec zakjes zijn vervaardigd uit flexibeler materiaal, ze hebben een meer afgeronde- en meer comfortabele vorm. Zij beschikken ook over een nieuwe-, meer discrete sluiting alsook een verbeterde filter.
Verkrijgbaar in 1- en 2-delige opvangsystemen.
Contacteer ons voor een gratis staal. Bel gratis het nummer 0800-12011 of stuur een e-mail naar info.belgium@convatec.com.
Alle productenomschrijvingen zijn ook te raadplegen op www.convatec.be.
NIEUWE FILTER
NIEUW MATERIAAL, VORM EN COMFORT
VEILIGER SLUITING
De productvergelijkingen zijn interne vergelijkingen met betrekking tot ConvaTec producten. ®/™ zijn merken van ConvaTec Inc. ©2011AP-011093-MM

De inname van Flagyl gedurende een zwangerschap is af te raden.Vrouwen die Methotrexaat innemen worden afgeraden in die periode zwanger te worden. Methotrexaat zorgt voor de afbraak van Foliumzuur.

Het is aangeraden om het medicatiegebruik steeds met een arts te overleggen.

3.4.2 Zwangerschap en een urostoma

Om te bepalen of men al dan niet een zwangerschap kan doormaken met een urinaire stoma hangt af van de reden van aanleg. Wanneer de stoma enkel wegens incontinentieproblematiek werd aangelegd is een spontane zwangerschap mogelijk. Wanneer er eerst een infectieuze oorzaak aanwezig was, kan men minder makkelijk spontaan zwanger worden. Dit is te wijten aan een infectie van het ovaria en de tubia die instaan voor een ovulatie. In dit geval is een kunstmatige inseminatie en eventueel IVF (In Vitro Fertilisatie) een mogelijke oplossing. Men raadt aan om in zulke gevallen geen medicatie te gebruiken.

3.5 De zwangerschap

De zwangerschapsduur, het geboortegewicht van het kind en de Apgarscore van de baby van een stomadrager komen overeen met de gemiddelde pasgeborenen.

3.5.1 Extra opvolging en prenatale onderzoeken

Een stomadrager wordt aangeraden om maandelijks een bezoek te brengen aan de gynaecoloog. Er worden buiten echografieën van de zwangere buik ook nog andere prenatale onderzoeken gedaan en voorgeschreven om erfelijke aandoeningen op te sporen. Let er wel op dat niet elk onderzoek bij een zwangere mag gebeuren.

Radiologisch onderzoek moet vermeden worden. In sommige gevallen is uitstel van de behandeling niet mogelijk en dient men rekening te houden met de mogelijke effecten die de radiotherapie heeft op de foetus. Het gebruik van radioactieve stralen kan voor bepaalde risico’s zorgen namelijk overlijden, malformaties, mentale retardatie, genetische malformaties en een verhoogde kans op de ontwikkeling van kanker. De effecten van radiotherapie zijn afhankelijk van bepaalde factoren, namelijk de gestationele leeftijd, de dosis en de mogelijke fractionering.

Er is niets bekend over het risico van een MRI onderzoek gedurende de zwangerschap. Vandaar dat men veiligheidshalve geen MRI uitvoert de eerste twaalf weken van de zwangerschap. Ook de contrastvloeistof wordt best vermeden tijdens een zwangerschap aangezien deze tot in de placenta doordringt. Op die manier komt de contrastvloeistof in het foetale bloed en het vruchtwater terecht. Nochtans zijn er geen teratogene effecten beschreven na het gebruik van contrastvloeistof tijdens de zwangerschap. Er wordt echter wel een effect waargenomen op de foetale functie van de schildklier. Hypothyroïdie wordt geassocieerd met het gebruik van de contraststof. Een MRI zonder contrastvloeistof is mogelijk

3.5.2 Voeding tijdens de zwangerschap



Men moet rekening houden met het feit dat een vrouw met een ileostoma veel voedingsstoffen en bouwstoffen verliest. Een evenwichtige voeding, energie-, mineralen- en vitaminenopname is noodzakelijk bij een High-Output stoma. Opname van voedingsstoffen moet in balans staan met de afscheiding.

3.5.3 Mogelijke klachten bij een stoma en zwangerschap

Net zoals bij een niet zwangere stomadrager kunnen er bij een zwangere stomadrager problemen voorkomen met het stomamateriaal. Hieronder volgt een opsomming van mogelijke problemen.

- Lekkage van het materiaal
- Uitstulpend slijmvlies
- Uitstulpende stoma
- Irritatie van de huid
- Moeilijk klevende stomazakjes
- Parastomale hernia
- Verzonken stoma

Voor alle problemen die aangehaald werden is een oplossing voorhanden. Hierbij kan de stomaverpleegkundige hulp bieden.

3.6 De bevalling

De beslissing tot een vaginale bevalling of het overgaan tot een sectio wordt gemaakt aan de hand van de toestand van de zwangere. Het is niet zo dat een sectio voorkeur krijgt voor stomadragers. Wanneer er sprake is van fistelvorming in het gebied van het perineum, vagina, anus zal men beslissen een sectio uit te voeren. Die beslissing hangt af van zowel de arts als het ziekenhuis waar de vrouw bevalt. Als stomadrager is het aangeraden buikspieroefeningen te doen na de zwangerschap. Bij een vaginale bevalling is de kans iets groter op urinaire en/of faecale incontinentie doordat de bekkenbodemspieren onvoldoende samenspannen. De incidentie van incontinentie is niet hoger dan bij een niet stomadrager.

3.6.1 Aandachtspunten bij een bevalling per stoma

Per stoma dient er aandacht besteedt te worden tijdens de bevalling. Hieronder volgt een korte bespreking van de aandachtspunten per stoma.

3.6.1.1 Bevalling met de ziekte van Crohn of Colitis ulcerosa

Zoals eerder besproken nemen Crohnpatiënten bepaalde medicaties in. De 5-ASA-preparaten zoals Pentase hoeven voor de bevalling niet gestopt te worden omdat deze de bloedstolling niet beïnvloeden.

Er moet aandacht besteedt worden aan het uitvoeren van een episiotomie waar er zich fistels bevinden in het perineum. In dit geval kan er tot sectio overgegaan worden.

3.6.1.2 Bevalling met een ileoanale pouch

Wanneer er een ileoanale pouch aangelegd werd is het aangeraden een sectio uit te voeren. Men merkt dat de kringspier een verminderde werking heeft van dertig procent en kan zorgen voor incontinentie met een definitieve stoma tot gevolg gemiddeld vijf jaar na de bevalling.

3.6.1.3 Bevalling met een rectumamputatie

Bij een rectumamputatie is de huid van en rond het perineum enorm stug waardoor een episiotomie doorscheuren voorkomt. Bij vrouwen met deze operatie wordt er vaker voor een sectio gekozen aangezien risico's te groot zijn op complicaties.

3.6.1.4 Bevalling met een urostoma

Wanneer er een sectio dient uitgevoerd te worden bij een vrouw met een urostoma is het noodzakelijk van een uroloog bij de operatie te betrekken. De anatomie van het abdomen is veranderd waardoor de doorbloeding van de stoma voor moeilijkheden zorgt tijdens het uitvoeren van de sectio. Wanneer de bloedvaten naar de stoma en de ureters doorgeknipt worden tijdens de ingreep ontstaat er necrose van de stoma. Een goede samenwerking en overleg zijn vereist voor een optimale behandeling.

3.7 De lactatieperiode



Medicatiegebruik gedurende de lactatieperiode is niet aan te raden. Het is echter zo dat, in samenspraak met arts, bepaalde medicatie geen gevaar vormen voor de baby. Sommige medicaties hebben een zo lage concentratie dat deze niet in de moedermelk terug te vinden is. Het is van groot belang dat medicatiegebruik onder toezicht van een arts gebeurt.

Literatuurlijst

Boeken

- Croon, M. (2004). *Zwanger worden, een handboek voor kinderwensers en twijfelaars.* Uitgeverij Thoeris Amsterdam
- Dreux, de Grient, A. (2004). *Zwanger raak je niet vanzelf.* Uitgeverij Het Spectrum Utrecht.
- Kirchmann, L.L. (1997). *Anatomie en fysiologie van de mens.* Maarssen, Elsevier Gezondheidszorg.

- Oldenburg, H., Vrancken-Peeters, M.J., Bohemen van, J. (2007). *Het borstkankerboek. (3e druk).* Uitgeverij Thoeris Amsterdam.

- Tabak, A. (2006). Bewust van borstkanker. Houten: Bohn Stafleu van Loghum.

Tijdschriften

- Clancy, T. (2009). A clinical perspective on ethical arguments around prenatal diagnosis and preimplantetion genetic diagnosis for later onset inherited cancer predispositions. Springer Science and Business Media, Doi: 10.1007/s10689-009-9271-7.

- Kal, H.B., Struikmans, H. (2005). Radiotherapy during pregnancy: fact and fiction. The Lancet, 6, 328-333.

- Liebaers, I., De Rycke, M., Staessen, C. et.al. (2010). Preimplantatie genetische diagnose. UZ Brussel.

- Nuyttens, J.J., Prado, K.L., Jenrette, J.M. et.al. (2002). Fetal dose during radiotherapy: clinical implantation and review of the literature. Cancer Radiotherapie, 6, 352-357.

Internet

- Nederlandse Stomavereniging. Geraadpleegd op: 13 januari 2014. Beschikbaar op: http://www.stomavereniging.nl/Leven-met-een-stoma/Relaties-en-seksualiteit.

- Nederlandse Stomavereniging. Geraadpleegd op: 13 januari 2014. Beschikbaar op: http://www.stomavereniging.nl/Leven-met-een-stoma/Zwangerschap.

- Stomaatje.nl. (2005-2013). Geraadpleegd op: 7 februari 2014. Beschikbaar op: http://www.stomaatje.nl/stomadragers/vrijetijd/relatie.html.

- Stoma Actief: Vereniging voor actieve stomadrager. (2013). Geraadpleegd op: 10 februari 2014. Beschikbaar op: http://www.stoma-actief.be/seksualiteit.html.

- Stoma Actief: Vereniging voor actieve stomadrager. (2013). Geraadpleegd op: 10 februari 2014. Beschikbaar op: http://www.stoma-actief.be/zwangerschap.html.

- UZ Leuven. Geraadpleegd op: 8 maart 2014. Beschikbaar op: http://www.uzleuven.be/nl/voeding-tijdens-de-zwangerschap.

- Bella Stoma. Geraadpleegd op: 8 april 2014. www.bellastoma.be.

Brochures

- Nederlandse Stomavereniging. Geraadpleegd op: 13 januari 2014. Beschikbaar op: http://www.stomavereniging.nl/Leven-met-een-stoma/Zwangerschap.

- UZ Leuven. (2007). Geraadpleegd op 27 december 2013. Beschikbaar op: https://www.uzleuven.be/brochure/548.

BEZOEK ONZE WEBSITE

WWW.STOMAVLAS.BE

NOG STEEDS TE VERKRIJGEN

"STOMAWELZIJN BOEKJES"

Boekjes voor begeleiding/opvolging stomapatiënten

Te bestellen op het secretariaat van VLAS

Of via de website van VLAS

www.stomavlas.be

De boekjes worden U geheel gratis toegezonden.

Een service van VLAS

.

De keuze is aan u!



Bij Hollister hebben we begrepen dat elke stoma uniek is en dat iedereen andere verwachtingen heeft. Daarom biedt Hollister u een uitgebreid gamma huidplaten, zodat u aan ieders noden kan voldoen.

De Conform 2 huidplaten:

- **FormaFlex**, een flexibele, vormbare en resistente oplossing
- **Flextend**, extra resistentie bij zeer agressieve stoelgang of urine
- **FlexWear**, flexibel en uiterst resistent
- **SoftFlex**, een aangepaste bescherming bij veelvuldige wissels

Alle Conform 2 huidplaten beschikken over een "vlottende ring", die het zakje verbindt met de geselecteerde huidplaat. Deze ring zorgt voor een uiterst soepel systeem waarbij u de plaat en de ring makkelijk op mekaar kan klikken door de vingers eronder te schuiven: zo vermijdt u de druk op het abdomen. Dit unieke systeem is comfortabel en soepel, waardoor de patiënt ongestoord zijn leven kan hervatten.

Het gamma huidbeschermers biedt een oplossing voor iedereen: de keuze is aan u!

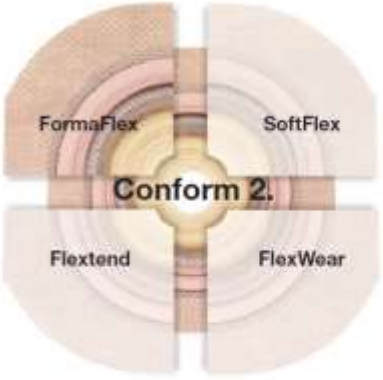

Hollister Ostomy. **Details Matter.**

Hollister

Hollister Belgium
Chaussée des Collines 52
1300 Wavre

Tel.: 010 23 04 77
hollister.contact@hollister.com
www.hollister.be

Hollister and logo, Flextend, FlexWear, and SoftFlex are trademarks of Hollister Incorporated.
"Hollister Ostomy. Details Matter." is a service mark of Hollister Incorporated.
©2010 Hollister Incorporated.

LIDGELD VLAS-VERENIGING 2015

Per jaar: 25 €

IBAN nr: BE31 7332 1517 7655

Bic code: KREDBEBB

v.z.w. VLAS
Trommelstraat 18
2223 Schriek

Vermelding: Lidgeld VLAS 2015

Als lid van de VLAS-vereniging geniet men van belangrijke kortingen op organisaties van VLAS en UROBEL.

BEZOEK ONZE WEBSITE

WWW.STOMAVLAS.BE

ABONNEMENT KONTACTBLAD VLAAMSE STOMAVERPLEEGKUNDIGEN 2015

Per jaar: 20€ (voor niet-leden)

IBAN nr: BE31 7332 1517 7655

Bic code: KREDBEBB

v.z.w. VLAS
Trommelstraat 18
2223 Schriek

Vermelding: abonnement contactblad VLAS 2015

SenSura® Mio

Nieuw
SenSura® Mio
Beschikbaar
met vlakke plaat



Zit goed. Voelt goed.

Voel u veilig en zelfzeker de hele dag lang

De nieuwe SenSura Mio heeft een elastische huidplaat die zich aan uw lichaamsbouw aanpast en die uw bewegingen volgt als u vooroverbuigt en zich uitstrekt.

De nieuwe SenSura Mio is bijzonder discreet. Hij is volledig gemaakt van zacht textiel, waardoor hij aanvoelt als een kledingstuk. De speciaal gekozen neutrale grijze tint valt niet op onder om het even welke kleur kleding – zelfs wit.



Voor meer informatie kunt u terecht op **www.nl.sensuramio.coloplast.be** of op het nummer 02/334.35.35.

Coloplast

Het Coloplast-logo is een geregistreerd handelsmerk van Coloplast A/S. © 2014-03. Alle rechten voorbehouden.
VUJ: Gitte M. Hasselholt – Coloplast Belgium NV/SA, De Gijzeler Industrial Park, Guido Gezellestraat 121, B-1654 Beersel/Huizingen

CASUS BESPREKING INGESTUURD DOOR LINDA CLAES

LINDA CLAES
STOMAVERPLEEGKUNDIGE, A.Z., TURNHOUT

CASUS

Oudere dame 10 jaar een urostoma.
Stoma is sinds enkele jaren erg teruggetrokken, maar stelde tot voor kort nog geen problemen.
Man verzorgd zelf stoma van vrouw.
Materiaal : Convatec diepe convexe plaat.
Mevr. is nu opgenomen in het ziekenhuis en wij worden in consult geroepen.
Probleemstelling :



Erg teruggetrokken vernauwde stoma, tot in de buik. Rond de stoma vertoont zich een vergevorderd druknecroseletsel van het langdurig gebruik van een diepe convexe huidplaat.



De huid rond de stoma is erg geïrriteerd en nat, hierdoor veel plaatloslatingen met pijn tot gevolg..

Operatie dringt zich op maar wegens slechte algemene toestand is dit geen optie.
Urostoma werkt nog wel optimaal.

Verzorging:



:Isobetadinetinctuur om te ontsmetten. Orahesivepoede rom natte wonde wat te drogen. Dan comfeel light plaat rond stomagaatje en een 1delig sensura convex systheem wat verder uitgeknipt om drukplaats te verleggen. + cavilonspray om extra kleefkracht te geven.

Geen succes. Plaat lost al na een halve dag.

Overgeschakeld naar 2delig sensura clicq uro convex light plaat van 50mm , en om de drukking te verplaatsen de plaat groter uitgeknipt. De huid rond het stomagaatje afgedekt met een comfeel light plaatje. Alles eerst ontsmet met IB tinctuur. Natte wonde blijft er voor zorgen dat de plaat maar max. 1/2dag op de stoma blijft. Dus i.p.v. orahesivepoeder nu alginaat verband genomen om de nattigheid op te vangen.
Conveen prepp doekjes verder weg van de stoma om de kleefkracht te verhogen.



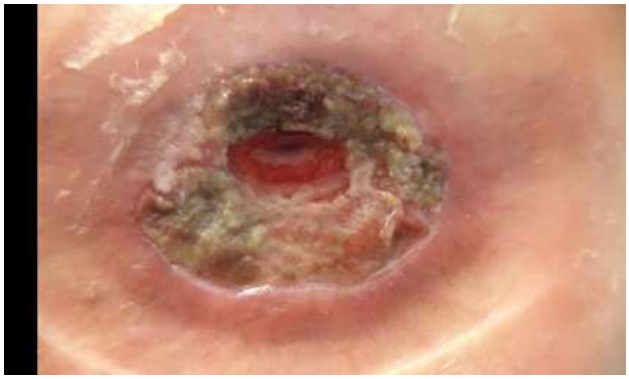

Na enkele weken een duidelijk verschil.
Necroseweefsel lost op huid onder necrose terug herstellende.

Nog enkele weken later.







De stoma stelde geen complexe problemen meer, dus de verzorging verder overgelaten aan TVPK.

Na 1 maand komt de patiënt terug op controle wegens terug ontzettende pijn thv stoma.

Probleemstelling nu :



Maseratie rond de stoma tgv urine die onder de plaat kruipt.

De maseratie proberen te verwijderen maar deze is hard, stug en pijnlijk.
Vioform zalf gebruikt om de maseratie te verweken , alles afgedekt met een comfeel light plaat. Prepp doekjes gebruikt verder weg van de stoma om de kleefkracht te verhogen en hierop de sensura easiflex confex light plaat + gordeltje

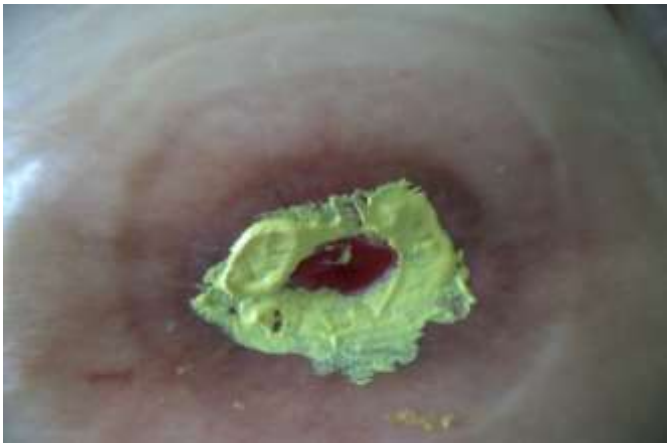

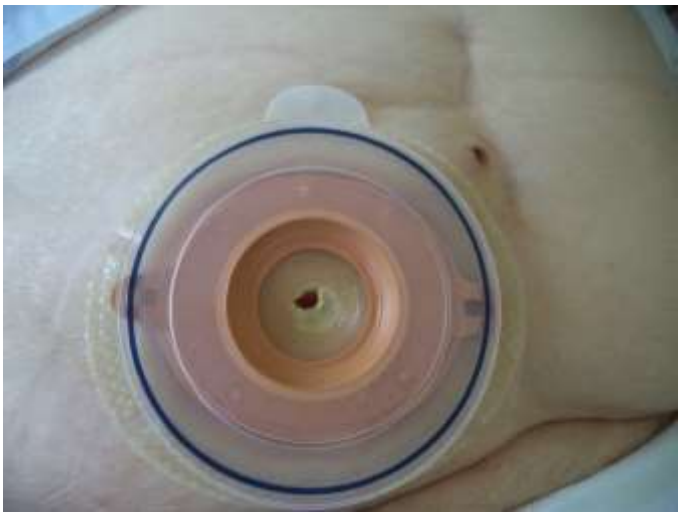



Door de verweking van de zalf kunnen we 2X per week wat maseratie verwijderen.
Na enkele weken duidelijke verbetering







Resultaat na 2.5 maand.

De vioformzalf lang genoeg aanhouden tot de volledige maseratie weg is.



Is de ontwikkeling van kleeflagen een beetje ontspoord?

Ruim veertig jaar geleden vond ConvaTec het hydrocolloïd uit: een basis van polyisobutyleen (grondstof voor kauwgom), gemengd met drie natuurlijke hydro-actieve stoffen. Dit Stomahesive zoog zich op de huid vast en zelfs een kapotte huid genas er snel onder. Het materiaal had de juiste pH en hield ook de vochthuishouding prima in balans. Het ontketende een revolutie binnen de stomazorg.

Een nadeel van Stomahesive is, dat het langs de randen van de plaat wat kan gaan uitlopen en ook een klevend residu op de huid kan achterlaten. Coloplast loste dat ongemakje op door synthetische rubbers aan het hydrocolloïd toe te gaan voegen zoals SIS en SBS rubbers. Daardoor werden de bestanddelen in het hydrocolloïd chemisch gebonden (zgn. cross-linken) en konden ze er heel dunne en elastische kleeflagen van gaan maken die niet of nauwelijks residu op de huid achterlaten. Bij de introductie van Sensura Mio op het stomacongres in Bologna lieten mannen in witte jassen zien dat je die met rubbers volgestopte kleeflaag wel enkele meters kon uitrekken. In de praktijk heeft die extreme elasticiteit natuurlijk geen enkel nut!

Geïntegreerde en niet-geïntegreerde hydrocolloïden



In de vier rechter weckpotten zitten de bestanddelen van klassieke Stomahesive: polyisobutyleen (kauwgom) is een aardolieproduct. Gelatine komt van varkenshuiden, NaCMC uit houtpulp en pectine uit citrusvruchten. De linker twee potten bevatten de synthetische rubbers die o.a. door Coloplast aan haar hydrocolloïden worden toegevoegd.

De klassieke Stomahesive, zoals ConvaTec die in haar vlakke platen toepast, noemen we een niet-geïntegreerd hydrocolloïd. Ook EuroTec gebruikt die formulering voor al haar platen en 1-delige zakjes. Zo'n '*Classic Stoma Adhesive*' neemt relatief veel vocht op en heeft de neiging om bij warmte langs de randjes wat uit te lopen. Ook drogen deze platen sneller uit als ze aan lucht worden blootgesteld, waardoor ze altijd in blisters moeten worden verpakt. Als er rubbers zijn toegevoegd noemen we het een geïntegreerd hydrocolloïd. De platen van zo'n aangepast hydrocolloïd nemen echter weinig vocht op.
Ze kleven weliswaar sterker op een droge huid, maar minder goed op een vochtige huid en ze drogen niet snel uit. Ze zijn ook soepeler en elastischer. EuroTec compenseert dat echter door haar plaatjes af te werken met een soepel schuimlaagje, waardoor ze in flexibiliteit niet onderdoen voor de soepele en elastische plaatjes van Coloplast.

De naam hydrocolloïd zegt het al: hydro = water en colle = verlijmen. Zo'n kleefstof hoort dus vocht op te kunnen nemen en op een vochtig oppervlak te kunnen kleven. Een minder goede hechting op een vochtige huid en het geringe vermogen om vocht te absorberen zijn vaak de oorzaak van huidproblemen en lekkages. Immers als het vocht uit de huid niet weg kan, dan kan de huid gaan macereren en ontsteken. En dan gaat men vaak aan de slag met additieve huidbeschermers.

Neem zelf de proef op de som met de dienbladtest

In de testopstelling is een dienblad gevuld met een laagje water. Een Coloplast Alterna, een Coloplast Sensura Mio en een Flexiplast SuperSoft plaat van EuroTec zijn ontdaan van hun afdekfolie en gewogen. De flensmaten zijn 40 mm. De droge gewichten zijn resp. 12 gram voor SenSura Mio, 13 gram voor het Alterna plaat en 14 gram voor de Flexiplast plaat. Vervolgens worden ze met de kleefzijde in het water gelegd en na twee uur opnieuw gewogen. De Sensura Mio plaat heeft dan nog geen 1 gram water opgenomen, de Alterna plaat 7 gram en de Flexiplast plaat van EuroTec 26 gram! Een stomaplaat die nauwelijks vocht opneemt is eigenlijk de benaming hydrocolloïd onwaardig.





De moraal van dit verhaal

Als stomapatiënten huidproblemen of lekkages krijgen met een geïntegreerd hydrocolloïd, waaraan dus synthetische rubbers zijn toegevoegd, probeer dat probleem dan niet te compenseren door toevoeging van allerlei andere huidbeschermers, sprays of kleefkrachtversterkers. Nee, neem dan gewoon een betere plaat van ConvaTec of EuroTec en zie hoe eenvoudig stomazorg soms kan zijn. Een goede plaat heeft vaak niet meer nodig! Test ook eens het draagcomfort uit tussen een Coloplast plaat en een Flexiplast plaat van EuroTec. De Coloplast zakjes passen er uitstekend op en een betere combinatie kun je echt niet vinden. Succes!

© Aat van der Leden (aat@eurotec.nl)

DIVERSE CASUSBESPREKING VANUIT DE CONSULTATIERUIMTE IMELDAZIEKENHUIS TE BONHEIDEN

CASUS 1



Dame, middelmatige leeftijd met een enorme hernia en dubbelloopileostoma, meer onderhuids dan bovenhuids. Veel lekkage met bloedverliezende wonden naast de stoma.
Als therapie stelden wij voor: Aanbrengen van een hydrocolloïdale ring rondom de stoma. Grote convexe systemen waren niet van toepassing voor deze dame wegens te klein. Als ook de verhoogde druk op de peristomale zone zou tot huiddefecten leiden.





Vioform zalf aan te brengen ter heling van de wonde. De dame kende reeds het gebruik van deze zalf, maar niet in combinatie met de hydrocolloïd ring. (Vioformzalf: vioform 5%, olijfolie 25%, zinkoxide 30% (bij voorkeur) of 20%, vaseline ad 100%.) Zinkoxide 30% geeft een pasta terwijl 20% meer een crème geeft.
Omwille van de beperking in de grootte van de wonde is geen fixerende hydrocolloïdale plaat noodzakelijk.
Deze dame benodigt de ganse breedte van extra grote ring van de huidplaat. Extra kleefhydrocolloïdale kleefstripes om extra bevestiging te bekomen.



Hiernaast het resultaat na een weekje therapie met de vioformzalf zonder lekkage.
Nog lichte granulatieknobbels naast de stoma door het constant contact van stoelgang met de huid.

CASUS 2




Zwaarlijvige dame met een ileostoma, geprikkelde huid met defecten ten gevolge van overmatige lekkage van het opvangsysteem. Slordig aanbrengen van een hydrocolloïdale ring en extra dunne hydrocolloïdale kleefpleister. Gezien het licht prolaberend stoma een vlakke plaat in gebruik. Erosie van de ring en te lang behouden van de huidplaat met onderdoor ‘kruipen’ van irriterend dunnedarmvocht. In de onmiddellijke omgeving huidplooien en vroegere navel.




Therapiesuggestie: Extra kleefkracht door middel van een spray of swap om de kleefkracht te verhogen. Gebruik maken van een licht convex systeem, op maat uitgeknipt en gordeldracht. Gordel strak aangespannen opdat geen stoelgang onder de plaat terecht komt.




Een weekje later volgend beeld.







Bij aanblik van de opvangapparatuur bemerken wij een goed gevuld zakje met een stoelgang vlekje naast de opvanghuidplaat en op de extra kleefpleister, aangebracht door de thuisverpleging.
Bij leegmaken en verwijdering van de opvangmaterialen treffen wij een intacte huid aan. Alle huidletsels zijn verdwenen.
De aangegeven therapie wordt verder gezet.

CASUS 3

Vlak stoma met een belangrijke wonde naast de stoma, met daartussen een storende verhevenheid waarlangs frequent lekkage ontstond.





Voorgestelde therapie: Extra kleefkracht met spray of swap. Op de wonde aanbrengen van een vioformzalf. Verhevenheid aanstippen met zilvernitraat stiftje.
Om extra aansluiting met de huid te bekomen, licht convex plaat gebruiken. Gordeldracht.







CASUS 4

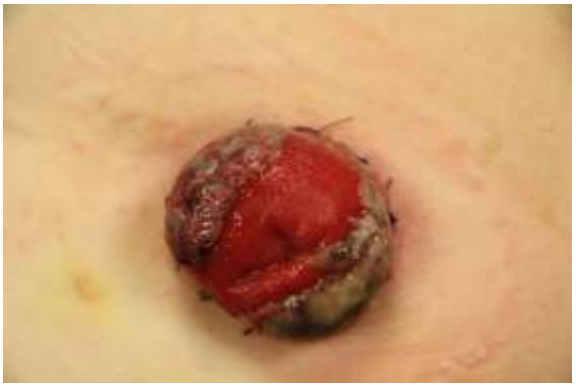







Prominent stoma met necrose van de mucosa. Kleur stoma is mooi rozig. Zwarte verkleuring van de mucosa. Verdere ontwikkeling naar een witte verkleuring ten gevolge van de verweking van de necrose. Darmvochten en slijmen afgestoten door de darmwand verweken

de necrose. Afwachtende houding aan te nemen. Necrose verdwijnt spontaan zonder nalating van littekens.

CASUS 5





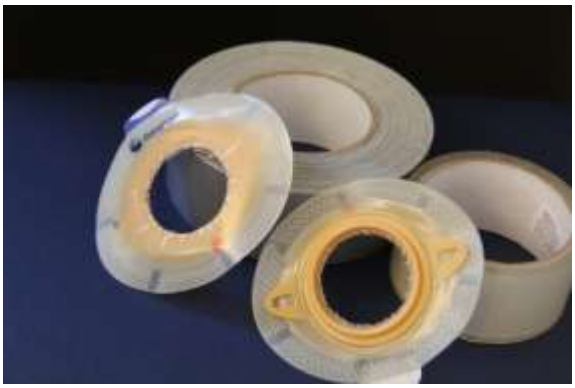

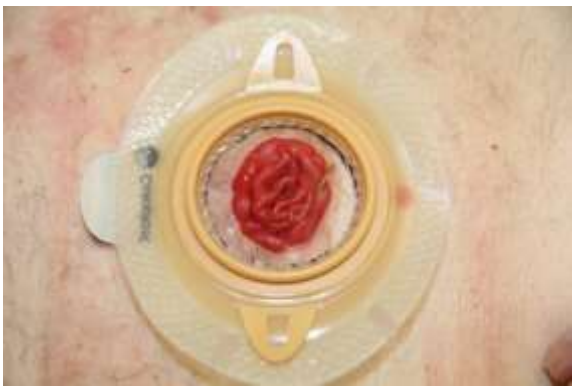



De verrassing voor een stomaverpleegkundige. Een collega van een cardiale afdeling meldt een eigenaardige manier van stomazorg. ‘Breng uw fototoestel mee’ is een bijkomende melding.
Patiënt reeds geruime tijd geopereerd heeft last van lekkage. Voor de zekerheid en eigen veiligheid extra vastkleven van het opvangsysteem door middel van grijze plakband en doorzichtige kleefpleister. Gekocht in de ‘Gamma’.
Daarbij te groot uitknippen van de stomaplaat. Bemerk ook de karteling aan de zijkanten van de huidplaat en het pertinent uitknippen tot de maximum uit te knippen ring.
Bij bevraging van de stomadrager mogen wij stellen dat de stoma in liggende toestand van de stomadrager ver onder huidniveau zakt. Op de nevenstaande foto is te zien dat de stoma vlak met de huid is en zelfs onderhuid niveau zakt bij peristaltische bewegingen van de darm. Door zijn overgewicht en zijn eigen visie van zorg stellen wij een diepe convex plaat voor. Goed aanspannen van gordeltje. Voorlopig is het extra vastkleven van de plaat niet absoluut noodzakelijk.
Bij een latere bevraging bij de thuisverpleging was hij nog steeds tevreden over onze aangereikte therapie. Onze enige bekommernis is het gevaar op huidletsels ten gevolge van de druk ontstaan door het gebruik van de convexe plaat en het aanspannen van het gordeltje.

CASUS 6





Loslating van stoma met de huid, hechtingen nog aanwezig. Lichte reactie met roodheid en vochtverlies aan de open huid, maar niet belangrijk.



Aanbrengen van poeder op de open huid. Pasta op de huidplaat, dewelke op maat is uitgeknipt. Aandrukken van de pasta en moduleren van de pasta over de plaat. Resorbeerbare draden nog aanwezig. Heling onder deze therapie is geen probleem. Geen antibiotica noodzakelijk.





CASUS 7

Patiënt biedt zich aan op de consultatie met frequente lekkage en huidirritatie rondom de stoma.



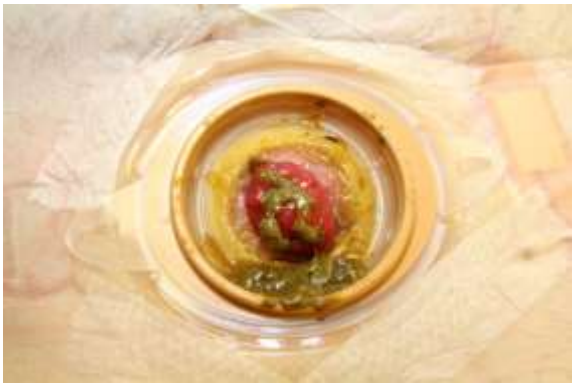



Te groot uitgeknipte plaat bij eerste aanblik. Zuiver maken van de peristomale zone. Bij het reinigen bemerken wij twee groeven naast de stoma. Op 11h. en op 15h. Huidplooi boven de periostomale zone. Niet op stomahoogte. Huidirritatie is minimaal.
Extra kleefkracht geven door middel van benzoëntinctuur en aanbrengen van pasta rondom de stoma. Aandrukken van de convexe plaat en dragen van gordeltje.









CASUS 8





Slipstoma met huidirritatie rondom de stoma. Huidirritatie vertonen granulomen ten gevolge van frequent contact met stoelgang. Granulomen jeuken en hebben een irriterend gevoel. Boven de stoma enige huidplooien en naast de stoma de navel. Voldoende vlakke huid rondom de stoma.
Oorzaak van stoelgang contact, te rond uitknippen van de plaat. Ovaal uitknippen is de eerste opdracht en eventueel kleefkracht verhogen door middel van swaps of spray.







Aanbrengen van pasta rondom de stoma en aandrukken van de pasta rondom de huidplaat opening. Gordeldracht indien te verdragen door patiënt.







HOSPITHERA,
YOUR PARTNER IN OSTOMY CARE

TOTAALOPLOSSING VOOR STOMAZORG

Stomazakjes en huidplaten

Is de huid van uw patiënt geïrriteerd ?
Blijft de huidplaat niet kleven wegens huidplooien ?
Wij hebben de opplossing !

- 3 unieke huidplaten
- Huidvriendelijk en comfortabel
- Exclusieve zwarte zakjes



Abdominale gordels





Flexibele en discrete bescherming voor mannen en vrouwen

- Eenvoudig aan te brengen in 3 stappen
- Fixeert het stomazakje, zodat de patiënt zich veiliger voelt
- Voor alle stomatypes, kan zowel links als rechts gedragen worden
- "Pouch cover"-functie die geluiden helpt te reduceren

Siliconeproducten

Een compleet assortiment met producten voor :

- het pijnloos, snel en huidvriendelijk verwijderen van huidplaten
- het beschermen van de huid
- het absorberen van de inhoud van uw stoma
- een optimale afdichting en verlenging van de draagtijd van het materiaal



Contacteer ons voor meer informatie of stalen!

Hospithera NV | Klein Eilandstraat 3 | 1070 Brussel | +32 (0)2 535 03 85
info.interventionalcare@hospithera.com | WWW.HOSPITHERA.COM

HOSPITHERA
Count on us

CASUS 9

De firma Hospithera verdelen een buikband voor stomapatiënten. Deze zijn huidvriendelijk en voelen zacht aan. Zij hebben een licht steunende functie en verdoezelen onder de kleding de contouren van de opvangapparatuur. Kostprijs is voor vele stomadragers geen onoverkomelijk probleem.

Onderstaande twee beelden tonen een verkeerdelijk aangebrachte steunband. Hier is hij omgedraaid/omgekeerd aangebracht. Bovenzijde is hier eigenlijk de onderkant van de band.





Volgende stomadrager met een correct aangebrachte band. Met onderaan een uitsparing om de onderzijde van het opvangzakje in aan te brengen. De band is in verschillende kleuren verkrijgbaar. Namelijk wit, zwart en huidskleurig.







Stoma Safe Plus band

CASUS 10

Oudere heer met twee stomata. Uro en colostomie met mediaan een moeilijk te helen wonde. Bij inspectie bemerken wij een hard materiaal aanwezig in de wonde. Type lamel. Bij controle door arts (voorgeschiedenis niet gekend) als diagnose: zichtbare ‘mesch’ na vroegere littekenoperatie. Gezien zijn pré-palliatieve toestand geen verdere actie. Enkel ontsmetten van de wonde en afdekken.



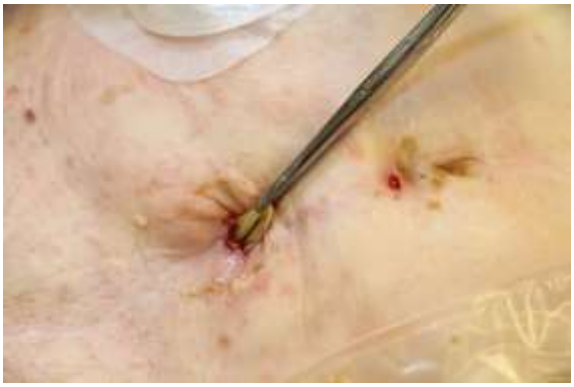

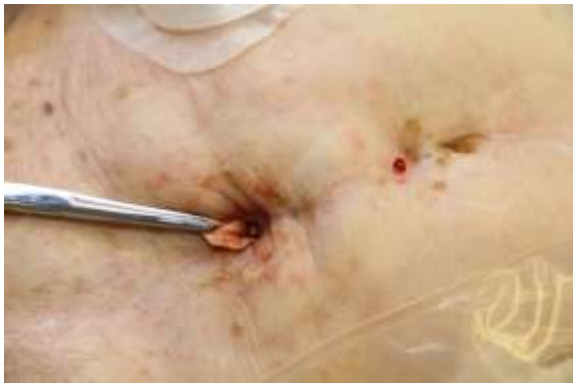

CASUS 11

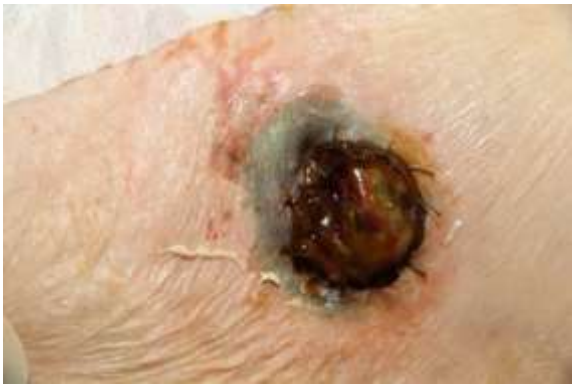

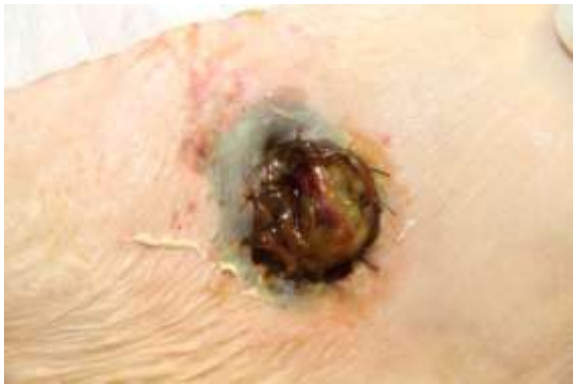

Necrose van zowel de stoma als een gedeelte van de periostomale huid. Voorlopig een afwachtende houding aan te nemen. Dit omwille van de verkleving van de ingewanden na een abdominale ingreep en de moeilijke toegangkelijkheid abdominaal postoperatief en alsook om de evolutie van de necrose van zowel de stoma als de huid te observeren. Wachten op een volledige demarkering.
Door een verdere negatieve evolutie van de patiënte werd een ingreep onder urgentie uitgevoerd. En vastgesteld dat een groot gedeelte van de darm necrotisch geworden was. Acute buik omwille van stoelgang in de buik.

CASUS 12

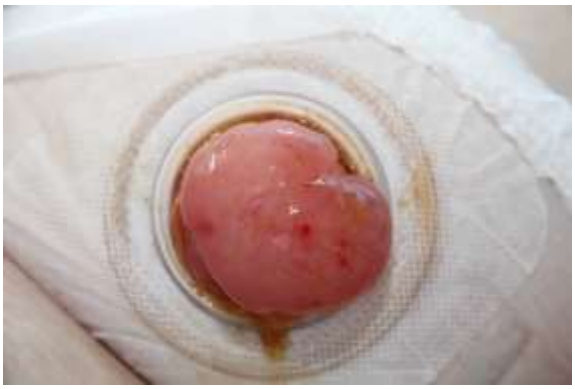
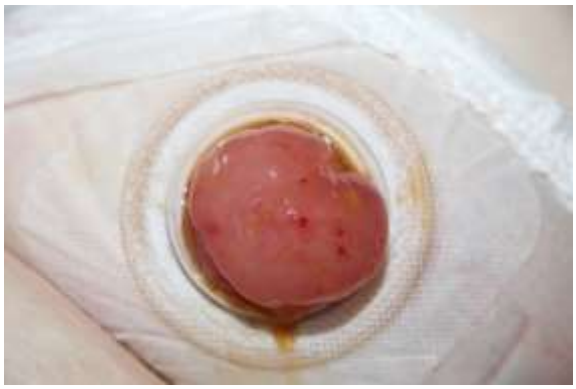

Oedeem na abdominale ingreep niet gerelateerd aan de stoma. Als therapie suggereren wij twee mogelijkheden. Aanbrengen van een dikke laag bloemsuiker op de stoma (tweemaal per dag)en of driemaal daags aanbrengen van een zevental neusdruppels op een compres hetwelke op de stoma aangebracht wordt. Medicatie ter ontzwelling van de neusslijmvliezen werkt eveneens op darmslijmvliezen.
Gezien de minimale afstand tussen stoma en opvangmateriaal (ring) werd gekozen voor de neusdruppels. Associatie met Voltaren om ontzwelling van de darmen in de buikholte te bekomen.




Na 4 dagen therapie.




CASUS 13





Russische dame met irritante wonde naast de stoma. Lekkage tot gevolg met overconsumptie aan materialen.



Reinigen van de peristomale zone. Aanbrengen van vioformzalf op de wonde. Afsluiten van de stoma met pasta. Afkleven van de vioform met een hydrocolloïdplaat en aanbrengen van een light convex plaat op en rond de stoma. Extra kleefpleister op vraag van de patiënte om een veiliger gevoel te geven.

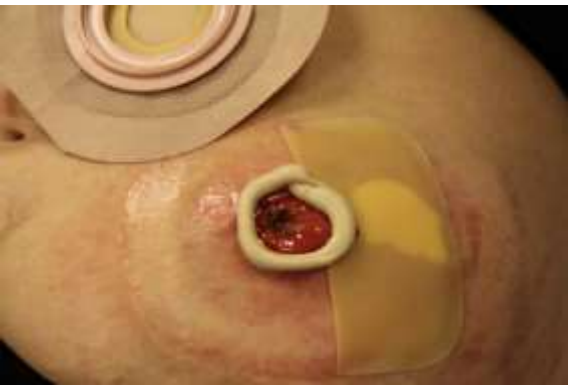



Gordel voldoende aanspannen om lekkage te voorkomen.







Resultaat na één week.

Resultaat na drie weken



Afbouwen van de therapie. Enkel nog pasta en zalf aanbrengen op de oude wonde. Therapie nog veertien dagen vol te houden opdat de huid zich kan aansterken.

CASUS 14





Verwarrend beeld bij het verwijderen van de opvangapparatuur. Allergie of stripreactie. Roodheid rondom de stoma als ook ter hoogte van de afhangende stomaopvangapparatuur. Met sterke aflijning. Tijdens het nemen van deze foto's, afnemen van de roodheid.





Later trad geen roodheid meer op. Mogelijks een stripreactie. En lichte reactie op het nonwoven gedeelte van de opvangapparatuur.

TIENDE NAVORMING

STOMA-, FISTEL- EN INCONTINENTIEZORG:

EEN ORGANISATIE VAN DE V.Z.W. VLAS, IN SAMENWERKING MET DE ERASMUS-HOGESCHOOL BRUSSEL

VOORLOPIG PROGRAMMA

Wijzigingen kunnen nog doorgevoerd worden.

DAG 1: DINSDAG 17 NOVEMBER 2015

- 8h.30 - 9h.15: Welkomstwoorden toelichting eindproef cursus
  Onder-voorzitter (Dhr. Bylois Guy, Virga Jesse, Hasselt)
- 9h.15 - 10h.45: Anatomie, fysiologie en pathologie van het darmstelsel Prof. Dr. Werner Van Steenbergen (K.U., Leuven)
- 10h.45 - 11h.15: Koffiepauze
- 11h.15 - 12h.45: De verschillende ingrepen (colo en ileo)
  Prof. Dr. Y. Van Nieuwenhove (U.Z., Gent)
- 12h.45 - 13h.30: Middagmaal en pauze

- 13h.30 - 14h.30: De pre-operatieve voorbereiding van de stomapatiënt
  Dhr. Bylois (Virga Jesse ZH, Hasselt)
- 14h.30 - 15h.: Koffiepauze

- 15h. - 16h.: De post-operatieve zorg tot ontslag uit het ziekenhuis
  Mevr. Dehant Marie-France, (AZ St Jan Brugge-Oostende)

DAG 2: DINSDAG 15 DECEMBER 2015

- 8h.30 - 10h.: Anatomie, fysiologie en pathologie van het urinair stelsel
  Prof. Dr. Everaert (U.Z., Gent)
- 10h. - 10h.30: Koffiepauze
- 10h.30 - 11h.30: De verschillende urologische ingrepen
  Prof. Dr. Verbaeys (U.Z., Gent)
- 11h.30 - 12h.30: Sexuele disfunctie en hulpmiddelen
  Dr. Van Renthergem (Virga Jesse ZH, Hasselt
- 12h.30 - 13h.30: Middagmaal en pauze

- 13h.30 - 14h.30: Basisstomazorg (colo, ileo en uro)
  Mevr. Van den Bosch (K.U., Leuven)
- 14h.30 - 15h.: Koffiepauze

- 15h. - 16h.: Uitgebreide Materiaalkeuze (colo, ileo en uro)
  Mevr.Van den Bosch (K.U., Leuven)

DAG 3: DINSDAG 19 JANUARI 2016

- 8h.30 - 10h.: Anatomie, fysiologie en pathologie van de huid
  Dr. C. Razndon (U.Z., Gent)
- 10h. - 10h.20: Koffiepauze

- 10h.20 - 11h.30: Stoma-huidverzorginsproducten en huidproblematiek
  Dhr. Leysen (Imeldaziekenhuis, Bonheiden)
- 11h.30 – 12h.45: Probleemstomata
  Dhr. Leysen Theo (Imeldaziekenhuis, Bonheiden)
- 12h.45 - 13h.30: Middagmaal en pauze

- 13h.30 - 14h.30 Fistels
  Dr. Tim Tollens, (Imeldaziekenhuis, Bonheiden)
- 14h.30 - 15h.: Koffiepauze
- 15h. – 16h.: Evidence Based research en internet
  Mevr. Valerie Hanssens, (U.Z., Brussel)

DAG 4: DINSDAG 23 FEBRUARI 2016

- 8h.30 - 10h.: Psychologische benadering en communicatie
  Mevr. Ketelslegers, Limburg
- 10h. - 10h.30: Koffiepauze

- 10h.30 - 11h.30: De voeding van stomapatiënten Mevr. Heidi Segers ,diëtiste, Imeldaziekenhuis Bonheiden
- 11h.30 - 12h.30: Parenterale- en sondevoeding Dhr. Michael Sels, UZA Wilrijk
- 12h.30 - 13h.30: Middagmaal en pauze

- 13h.30 - 14h.30: Fistelzorg
  Mevr.Van den Bosch (K.U., Leuven)
- 14h.30 - 15h.: Koffiepauze
- 15h. - 16h.: De stomaconsultatie
  Dhr. Bylois (Virga Jesse ZH, Hasselt)

DAG 5: DINSDAG 8 MAART 2016

- 8h.30 - 10h.: Urinaire incontinentie
  Prof. Wijndaele (U.Z.A., Edegem)
- 10h. - 10h.30: Koffiepauze
- 10h.30 - 11h.30: Hulpmiddelen bij de verzorging van incontinentiepatiënten Dhr. Pieters (U.Z., Gent)
- 11h.30- 12h.30: Oorzaken en behandeling van faecale incontinentie
  Dr. Tim Tollens (Imelda ZH, Bonheiden)
- 12h.30 - 13h.30: Middagmaal en pauze

- 13h.30 - 14h.30: Gebruik en misbruik van medicatie bij stomapatiënten
  Mevr. Apoth T. Leysen (AZ-VUB, Jette)
- 14h.30 - 15h.: Koffiepauze
- 15h. - 16h.: Sexualiteit

DAG 6: DINSDAG 19 APRIL 2016

- 8h.30 - 10h.: Stomata bij kinderen
  Mevr. Chantal Tielemans, (U.Z., Gent)
- 10h. - 10h.30: Koffiepauze
- 10h.30 - 11h.30: Sociale aspecten en RIZIV
  Mevr. Chris Heremans, VLK Sociale medewerker
- 11h.30 – 12h.30: Colonirrigatie
  Mevr. Chantal Tielemans, (U.Z., Gent)
- 12h.30 - 13h.30: Middagmaal en pauze

- 13h.30 - 14h.30: Kinesitherapeutische behandelingen van incontinentie
  Mevr. Van Nylen en Mevr. Joëlle Roenen (AZ-VUB, Jette)
- 14h.30 - 15h.: Koffiepauze

- 15h. - 16h.: Opvang van kinderen met stomata
  Sofie Van Antwerpen, (Augustinus, Mortsel)

DAG 7: DINSDAG 24 MEI 2016

- 8h.30 - 10h.: Eindwerken
  Jury: Bestuursleden
  Coördinatie: Dhr. Leysen (Imelda ZH, Bonheiden)
- 10h. - 10h.30: Koffiepauze

- 10h.30 - 11h.30: Eindwerken

- 11h.30 - 12h.: Evaluatie van de cursus en suggesties

- 12h. - 13h.30: Middagmaal

- 13h.30 - 15h.: Standenbezoek

- 15h.: Uitreiking van de getuigschriften en receptie

Info : Secretariaat VLAS : Leysen Theo
Tel. : 015/23.47.09 (privé) of 015/50.55.45 (dienst)
GSM : 0472/80.78.56
É-mail: leysen.theo@skynet.be of theo.leysen@imelda.be

De lessen gaan door in de ERASMUSHOGESCHOOL VAN BRUSSEL

ERASMUSHOGESCHOOL BRUSSEL
DEPARTEMENT GEZONDHEIDSZORG
CAMPUS V.U.B. JETTE
LAARBEEKLAAN 121
1090 BRUSSEL (JETTE)
TEL. : 02/479.18.90
FAX : 02/479.71.02

INFO EN VOORLOPIG INSCHRIJVINGSFORMULIER ALLERLAATSTE BLADZIJDE VAN DIT TIJDSCHRIFT

3M™ Cavilon™ Huidbescherming



3M™ Cavilon™ Niet-prikkende Barrièrefilm

- Bevat een plasticizer om te voorkomen dat de filmlaag gaat barsten op de huid.
- Unieke formule die voorziet in een effectieve en langdurige bescherming van de huid tijdens de behandeling.
- Sneldrogend en niet kleverig, biedt comfort aan de patiënt en bespaart tijd tijdens de behandeling.
- Meer dan 60 relevante klinische bewijsstukken.

3M™ Cavilon™ Duurzame Barrièrecrème

- Een unieke formule die voorziet in een langdurige bescherming tegen lichaamsvloeistoffen en tevens de huid verzorgt tijdens behandeling.
- De crème bevat acrylaat terpolymeer voor een uitstekende duurzaamheid.
- Hoge concentratie, waardoor (weinig) aanbrengen alleen nodig is bij elke derde wasbeurt.
- Neutrale pH voor het behoud van een gezonde huid.

3M Belgium N.V./S.A.
Skin & Wound Care
Hermeslaan 7-B
1831 Diegem
Tel.: 02/722.53.51
Fax: 02/722.50.13

Wilt u meer te weten komen over de 3M™ Cavilon™ Huidbeschermingsproducten bezoek dan onze website.
www.cavilon.be

3M

DE HIERNA VOLGENDE CASUSBESPREKINGEN WERDEN INGEDIEND DOOR DIVERSE FIRMA'S

B|BRAUN
SHARING EXPERTISE

Casuïstiek
Greta Ranson
Stoma-wondconsulente
OLV Lourdes ziekenhuis Waregem

Urostomapatiënt, verzorging met B. Braun Flexima 3S 2-delig opvangsysteem		
Man van 74 jaar wordt opgenomen voor een tumorale aandoening in de blaas en krijgt een Brickeroperatie.		
Na het verwijderen van de stomaplaat wordt de omgeving rond het stoma en het stoma zelf grondig gereinigd. Urethersondes zijn nog aanwezig en hebben een goede afvloei.		
1: Goede maatbepaling met het maatkaartje en binnenranden van de plaat gladstrijken met de vinger. 2: Vlakke stomaplaat Flexima 3S aanbrengen.		
De sleutel van het zakje in de gewenste opening van de plaat plaatsen en vastklikken, vervolgens de koppeling van onder naar boven verder in elkaar klikken.		
Tijdens het verblijf in het ziekenhuis wordt er een urinezak aan de uitloop van het stoma-opvangzakje bevestigd.		

Urostomapatiënt, schimmelinfectie rond stoma.

Patiënt verbleef op al een 2-tal weken op een geriatrische afdeling na een Brickeroperatie.
Stomaplaat kwam veelvuldig los door een schimmelinfectie veroorzaakt door Candida Albicans.
Voorbereiding:

- De stoma en zijn omgeving reinigen met lauw water en een neutrale zeep.
- Goed deppend nadrogen.

Aan de hand van het Sacs-meetinstrument wordt in ons ziekenhuis een eigen behandelingsprocedure toegepast. **T :** staat voor topografie **L :** staat voor huidlaesie Observatie van het stoma: L2, TV : L2 = huidlaesie met irritatie TV= aantasting van de huid rondom het stoma L3, T II: L3 = huidlaesie met ulcusvorming TII = aantasting van de huid in het rechterbovenste quadrant van het stoma		
1: Dopper in het urostoma plaatsen (om lekkage te vermijden) en Daktacor crème (op voorschrift van de arts) rond het stoma aanbrengen. 2: Hydrofiber over de volledige oppervlakte van de huidirritatie (dopper in het stoma laten zitten)		
1: Hydrocolloïdplaat over de Hydrofiber aanbrengen met een overlapping van een 2-tal cm. 2: Vlakke stomaplaat aanbrengen. Er wordt gekozen voor Almarys® Twin+ Ø 60mm		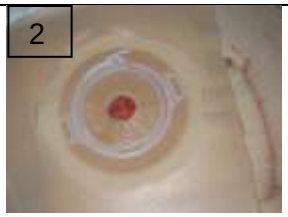
1: Urozakje bevestigen De verzorging werd dagelijks herhaald en na 4 dagen werd gekozen om dit maar om de 2 dagen te doen. 2: Het resultaat van deze behandeling na 6 dagen		

Verzorgen van transversostoma met het B. Braun Flexima 3S 2-delig opvangsysteem

83-jarige dame wordt opgenomen met hevige buikpijn. Na diagnosestelling van een geperforeerd divertikel wordt een transvesostoma aangelegd.

Hechtingen rond het stoma worden, op advies van de arts, verwijderd na 14 dagen.

1: Intacte huid, wel nog oedeemvorming stoma. 2: Goede maatbepaling d.m.v. het maatkaartje.		
1: Aanbrengen van een vlakke stomaplaat. 2: De sleutel van het zakje in de gewenste opening plaatsen van de plaat en vastklikken. Vervolgens de koppeling van onder naar boven verder in elkaar klikken.		
Sluit de uitloop van het ileozakje		

De behandeling **van geïnfecteerde wonden**

Voorgeschiedenis patiënt

Medisch verleden

Man, 50 jaar, heeft sinds 1984 een traumatische dwarslaesie. In 2005 en 2007 heeft hij respectievelijk een onderbeenamputatie links en syme-amputatie rechts o.b.v. arterieel vaatlijden fontaine IV ondergaan. Tevens heeft de patiënt een bypass gekregen in het rechter been. Deze is in november 2012 gedotterd (PTA).

Huidige status wond

Twee wonden aan het rechter onderbeen. Deze vertonen een slechte genezingstendens i.v.m. vaatlijden. De wonden breiden zich uit van twee wonden naar één grote grillige oppervlakkige wond met verschillende kleine defecten (zie foto dag 1). De wond bestaat voor 85% uit fibrineus beslag, 15% granulatieweefsel, en heeft vurige verweekte wondranden. De wond vertoont infectiekenmerken en lekt veel exsudaat. De wond ruikt niet, patiënt is niet ziek en heeft geen koorts.

Behandeling

Voorgaand wondbeleid

Behandeling gestart met zilveralginaat en hydrogel gedurende 2 maanden i.v.m. infectiekenmerken. In eerste instantie leek hier wondgenezing door op te treden, maar vervolgens is de wondgenezing gestagneerd.

Nieuw wondbeleid

In verband met stagnerende wondgenezing is er voor gekozen om Cutimed® Sorbact® Hydroactive B(order) in te zetten. Verbandwissel aanvankelijk om de dag. Na twee weken wordt de verbandwissel terug gebracht naar 2 x per week.

Resultaat

Na 2 weken zijn de infectieverschijnselen visueel duidelijk afgenomen. Na 6 weken zijn de wonden kleiner en zijn gezonde wondranden en granulatieweefsel duidelijk zichtbaar. Na 4 maanden zijn de wonden gesloten.



Dag 1: kenmerken van geïnfecteerde wond met veel exsudaat. 85% fibrineus beslag, 50% granulatieweefsel. Verbandwissel om de dag.



Na 2 weken: infectieverschijnselen visueel duidelijk afgenomen. 100% rood wondbed en gezonde wondranden zichtbaar. Wonden zijn duidelijk kleiner geworden, afname van exsudaat.



Na 6 weken: wonden worden kleiner, duidelijk granulerende wond.

Na 4 maanden: wonden gesloten.

Referenties

Naam: Linda Nieman
Functie: Verpleegkundig Specialist vaatchirurgie en wondzorg
Instelling: Kennemer Gasthuis, Haarlem



Cutimed® Sorbact® In de praktijk

Werking

De werking van Cutimed® Sorbact® berust op het eenvoudige principe van hydrofobe interactie. Micro-organismen worden op een eenvoudige en effectieve wijze verwijderd uit het wondgebied, zonder gebruik van chemische, actieve stoffen.
Het gebruik van Cutimed® Sorbact® biedt veel voordelen, waaronder: geen contra-indicaties, geen risico op resistentie en geen verkleuring van de wond.

Cutimed® Sorbact® is het eerste wondverband dat gekoloniseerde en geïnfecteerde wonden reinigt door middel van een natuurlijke eigenschap. De werkzaamheid is gebaseerd op inter-moleculaire aantrekkingskracht. Door een speciale coating met DACC (Dialcylcarbamoylchloride) heeft Cutimed® Sorbact® sterke hydrofobe (waterafstotende) eigenschappen.

Ook micro-organismen hebben hydrofobe eigenschappen en worden daardoor onomkeerbaar aan het wondverband gebonden. Met iedere verbandwisseling worden de gebonden micro-organismen gemakkelijk en efficiënt uit de wond verwijderd. Op deze manier kan het natuurlijke wondgenezingsproces op gang komen. In vergelijking met andere methoden is dit een verrassend eenvoudig en resultaatgericht principe. De betrouwbare werking van Cutimed® Sorbact® is aangetoond in een groot aantal studies.

Toepassingen

Cutimed® Sorbact® is geschikt voor elke situatie waarin micro-organismen het wondgenezingsproces vertragen, ongeacht de etiologie. Bijvoorbeeld:

- Chronische wonden zoals veneuze, arteriële of diabetische ulcera en decubitus
- Wonden die na de operatie zijn opengesprongen
- Traumatische wonden
- Wonden na excisie van fistels en abcessen
- Schimmels zoals Candida Albicans

Cutimed® Sorbact® dient direct op het vochtige wondoppervlak te worden aangebracht, zodat het verband in contact komt met de micro-organismen in de wond.
Pas voor het verwijderen van micro-organismen uit droge wonden Cutimed® Sorbact® gel toe. Cutimed® Sorbact® gel is geïmpregneerd met hydrogel en daardoor direct klaar voor gebruik.

Overige eigenschappen

- Geen risico op ontwikkeling van resistentie en allergiëen
- Geen cytotoxiteit
- Geen belemmering van wondinspectie
- Toepasbaar tijdens zwangerschap en lactatie, bij kinderen en diabetes patiënten

Casusbespreking

Stomaloslating

Colostoma

Gecombineerde stoma- en wondzorg

Datum: 10-09-2014
Geslacht patiënt: Vrouw
Leeftijd: 66 jaar
Soort stoma: Colostoma
Visus: goed
Handfunctie: goed
Zelfredzaamheid: slecht

Primaire diagnose: aanleg transverso-stomie
Relevante historie: dundarmca, ovariumca, debulking en chemotherapie in 2013
Relevante medicatie: geen
Probleemomschrijving: in spoed aangelegde transverso-stomie terwijl buik nog onder spanning stond, met een groot oedemateus stoma tot gevolg
Observatie: noodzaak aan een plaat met grote diameter
Doel: stoma degelijk verzorgen

Probleemomschrijving:
loslating stoma door platvallen van de buik
→ werking buik
Observatie:
sterk oedemateus stoma met peristomale kraters en ontsteking
Materiaalgebruik:
Hollister Moderma Flex SoftFlex Ovaal Convex Maxi



Hollister

Probleemomschrijving:
wonde peristomaal degelijk kunnen verzorgen
+ goed klevend materiaal nodig
Observatie:
hechtingen van stoma zijn los en moeten verwijderd worden om wondzorg niet te hinderen
Materiaalgebruik:
Hollister Moderma Flex SoftFlex Ovaal Convex Maxi
Materiaalwissel:
Zelfde materiaal, maar nu MET stomagordel

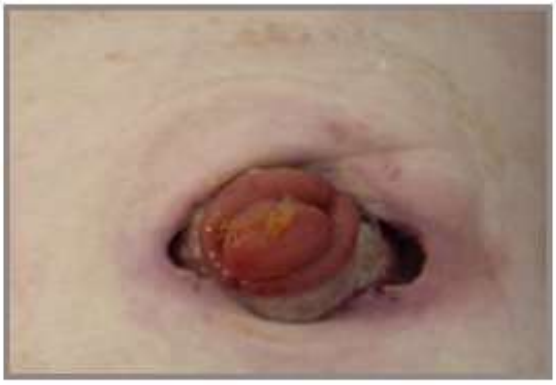

Hechtingen werden verwijderd.



Aquacel Ag.



Inbrengen Aquacel Ag.



Voldoende pasta zodat de Aquacel bedekt is.



De huidplaat op maat snijden.
Mag geen wondjes veroorzaken aan uitstulpende stoma!

Hollister

Eendelig systeem:
omwille van dagelijkse verzorging
Convex systeem:
omwille van de ligging van stoma en vermagerde patiënt
"Soft" convex:
omwille van de soepelheid en huidvriendelijkheid van de plaat
Ledigbaar:
om niet 2x/dag het zakje/de plaat te moeten vernieuwen



Dankzij gordel perfect te verzorgen

Case Study gerealiseerd door Eric Van den Bossche,
Hoofdverpleegkundige Algemene Heelkunde OLV Ziekenhuis Aalst.

Hollister Belgium
Chaussée des Collines 52
1300 Wavre

hollistercontact@hollister.be
Tel: 010 23 04 77
www.hollister.be

Hollister en logo, Adapt, Conform 2, en FlexWear zijn handelsmerken van Hollister Incorporated.
©2012 Hollister Incorporated.

Hollister

Silicone use in stoma care

Silicone is used in abundance in many areas of health care, as well as our general daily lives. The benefits of silicone in healthcare products have become apparent in recent years with products containing the ingredient providing skin protection, reducing pain and promoting healing.

Advances in technology have seen new silicone-based stoma products appear on the market designed to enhance the skin integrity and wear time of stoma products for many patients. Silicone has quite simply revolutionised the patient experience as hydrocolloid did 20 years ago. It may be helpful to think of this revolution in terms of baking, with the move from metal to silicone baking trays, which has modernised the world of baking for the next generation!

Introduction

Skin is the largest organ of the body and provides a waterproof, protective layer as well as being a thermoregulator. It comprises layers—the dermis, the epidermis and the hypodermis—which differ in thickness, structure and function (Stephen-Haynes, 2013).

Skin has several functions, which include absorption, excretion, protection and immunity as well as permitting the sensations of touch, heat and cold and the synthesis of vitamin D (Denyer, 2011). Its protection is paramount to prevent infection and systemic illnesses.

For stoma patients, the skin surrounding the stoma is vulnerable to faecal material and digestive enzymes and, as such, can break down very easily. Care of the peristomal skin area is therefore essential to maintain its integrity and prevent problems with adherence of products, as well as maintaining the patient's comfort.

What is silicone?

Silicone is a generic term relating to materials that contain the element silicon, along with carbon, hydrogen and oxygen. We may not be aware but silicon exists in its unrefined state— in sand, for example—but when refined, it is used in products in industry, electronics, building, kitchen appliances and personal materials. Examples include kitchen utensils, silicone chips in computers, and in cosmetics.

The properties of silicone that make it interesting are that it is hydrophobic and permeable to gas, it is extremely flexible and has a low surface tension. In health care, silicone prostheses are used for breast implants as well as in wound dressings and stoma products.

Silicone in wound products

In the author's experience, some wounds are difficult to manage and very painful. Conditions such as burns and pyoderma gangrenosum require atraumatic, non-adherent dressings. If skin is damaged during dressing removal, further pain and delayed healing follow. As silicone is 'inactive' it is less likely to cause sensitivity reactions (Yarwood-Ross, 2013) and is an alternate choice in the wound healing armoury.

Silicone in stoma care

We are used to using silicone-based adhesive-remover sprays to prevent 'skin stripping' when removing stoma bags. Not only does this product prevent damage to delicate skin, but it also prevents painful removal of dressings and products from a sensitive area of skin, thereby allowing a less traumatic experience for the patient (Denyer, 2011). The spray's effect gives a positive experience to the patient and nurse specialist alike, particularly if the patient has a skin lesion, such as pyoderma gangrenosum, which is extremely painful.

> **Silicone has, quite simply, revolutionised the patient experience**

The benefits of silicone to peristomal skin are now well appreciated, so silicone has been gradually appearing in more stoma products such as accessories including seals, paste and flange extenders. The purpose of extending the silicone range is to apply the benefits of silicone, as seen in dressings and stoma accessory products, which are used to enhance a patient's stoma care regime when difficulties arise, such as leakage.

Stoma care and rising costs

There has been plenty of evidence to suggest that maintaining skin integrity reduces costs and the financial burden to the NHS; a multicentered trial (Martins et al, 2012) and nationally driven publications such as *The High Impact Actions for Stoma Care* (Elcoat et al, 2010). Recent pharmacological reviews reveal that stoma care costs are rising, partly because of an increased use of accessory products but also owing to patients stockpiling and GPs being unsure of the costs and prescribing details of stoma products. (PrescQIPP NHS: online).

Stoma seals

Nearly all manufacturers produce washers or seals that provide added security around a stoma and under the pouch. Skin folds or creases, dips and 'moats' can be filled with a seal, allowing a flat surface on which to apply the pouch. Each company's product varies in its make-up but the majority are hydrocolloid-based. These form an occlusive barrier around the stoma but can leave a residue on the skin when removed because they are absorbent and break down over time. Convex and flat seals are available as are different sizes and shapes designed to suit individual needs. However, patients can find these difficult to apply and fit correctly because, once stretched, they remain the size they are stretched to. This can obviously lead to exposed skin and soreness.



Figure 1. The Trio range of silicone technology

Silicone seals

Trio's (Trio Healthcare Ltd) new and advanced, silicone technology (*Figure 1*) offers many benefits over traditional and rather outdated hydrocolloid ostomy devices. Trio Silicone Ostomy flat seals come in three flat sizes (20–28 mm, 28–35 mm and 35–44 mm) and two convex sizes (20–30 mm and 30–40 mm). The advantages of silicone have already been explained but, in a seal form, they can be stretched to shape and 'bounce back' to fit around a stoma snugly. This feature is particularly helpful for elderly patients who may not be able to apply a conventional seal with ease and accuracy. Significantly, the adhesives do not absorb large amounts of moisture and body waste, and are therefore more hygienic to use. Unlike regular silicone, Trio's silicone has been specifically engineered for ostomy use and allows trans-epidermal water loss. The seals retain their integrity and shape for extended wear time, but allow the skin to breathe resulting in reduced risk of maceration and, therefore, healthier skin. The range also includes flange extenders and silicone gel for filling creases and crevices.

Cost benefits

As with all stoma products, the costs incurred are proportional to the amount of product used. Reducing leakage and skin problems, which are successfully managed with an effective product, automatically reduces the costs incurred. More importantly it enhances patient comfort and satisfaction, leading to an improved quality of life. BJN

Elcoat C, Katte C, Morrisroe J et al (2010) *High Impact A*
Stoma Care. Coloplast UK Ltd, Peterborough. http://
com/nu5lchx (accessed 11 September 2014)
Denyer J (2011) Reducing pain during the removal of a
and adherent products. *Br J Nurs* 20(15): S28-35
Martins L, Tavernelli K, Saroom W, Dahl K, Claessens I,
T, Andersen B (2012) Strategies to reduce treatmen
of peristomal skin complications. *Br J Nurs* 21(22): 1
PrescQipp NHS (online) Continence and Stoma. http://
com/pm3h2k6 (accessed 11 September 2014)
Stephen-Haynes J, Bielby A, Searle R (2013) The
performance of a silicone foam in an NHS communit
Journal of Community Nursing 27(5): 58-9
Yarwood-Ross L (2013) Silicone dressings are a good fit
wound care jigsaw. *Br J Nurs* 22(6): S22

Maddie White
Colorectal Nursing Team Leader
University Hospital Birmingham
NHS Foundation Trust

Building better therapeutic relationships

Promoting Concordance in Mental Health presents a practical, skills-based approach to concordance. It explores the concepts of concordance and compliance and addresses specific challenges faced by health professionals, providing clear methods for overcoming them. The text includes case studies, examples, practical guidance and user-carer perspectives, offering insight into relevant challenges and opportunities.

With chapters on prescribing, psychosis, dementia and psychosocial issues, this title is essential reading for all who want to build better therapeutic relationships and achieve better outcomes.

Aimed at mental health workers, mental health students, carers and service users, this book can be used in a variety of settings.

About the authors:

Glenn R Marland is a Senior Lecturer at the University of the West of Scotland and Vice Chair of the Mental Health Subject Development Group. His PhD explored concordance in medicine taking

Lisa McNay is a Lecturer at the University of the West of Scotland — her clinical background is in community mental health, latterly working as a nurse consultant for people with long term mental health difficulties.

Austyn Snowden has worked as an RMN in England, the Channel Islands, Saudi Arabia and Australia, mainly in care of the older adult. He is currently a lecturer at the University of the West of Scotland, where he teaches undergraduate mental health nurses and postgraduate nurse prescribers.

ISBN: 978-1-85642-427-1; 210 x 148 mm; paperback; 238 pages; publication 2011; £24.99

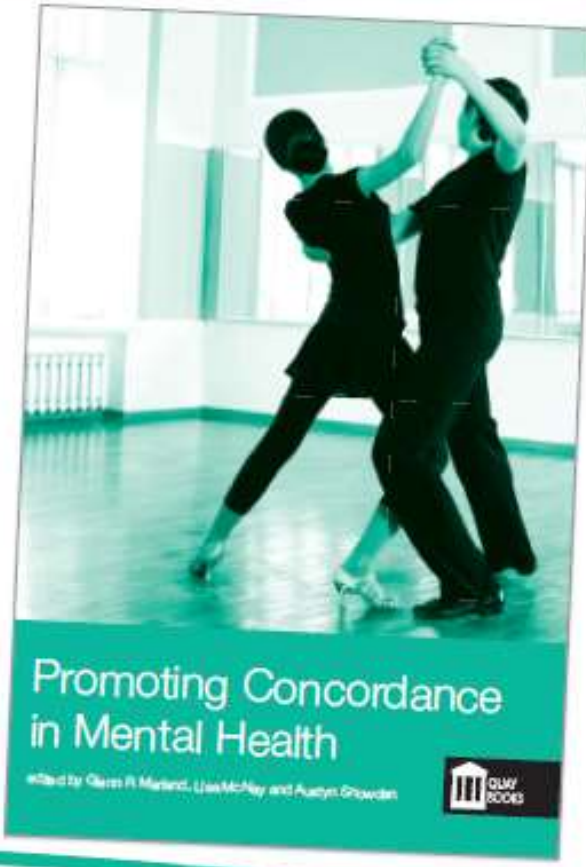

Order your copies by visiting **www.quaybooks.co.uk** or call our Hotline **+44(0)1722 716 935**

Een bijzondere oplossing voor een bijzonder probleem



De hulp van EuroTec werd ingeroepen bij een terminale patiënt met een keelcarcinoom. De man werd in zijn laatste levensdagen verpleegd door zijn echtgenote in samenwerking met de thuiszorg. Zoals op de foto's te zien is, was er sprake van een snelgroeiende, open tumor na een tracheotomie. Onze stomaverpleegkundige ging meteen op huisbezoek.

Er was veel vocht- en speekselproductie en ook een penetrante stank. Het uitsluitend afdekken met absorberende gazen zou een ondraaglijke situatie hebben opgeleverd, voor zover de tumor en de gevolgen daarvan al draaglijk kunnen worden genoemd. Het was al met al een uiterst deernis-wekkende situatie.

Er was ons veel aan gelegen om het kleine stukje resterende levenskwaliteit - gebaseerd op de liefdevolle zorg van zijn echtgenote - enigszins op peil te houden, zodat de patiënt op een redelijk menswaardige manier zijn laatste weken thuis kon doorbrengen en daar kon overlijden. Ter plaatse hebben wij de situatie in de hals in kaart gebracht door de tumor en het te beschermen huidgebied en ook de plaats van de canule met een Edding stift af te tekenen op een vel stevig transparant plastic. Op geleide van dit sjabloon hebben we in de fabriek een hulpmiddel op maat gefabriceerd. Een hulpmiddel dat ook zou kunnen meegroeien met het voortwoekerende proces.



De basiselementen daarbij waren een buisfolie, dubbelzijdig klevend hydrocolloïd en een dunne foam met een medische kleeflaag. Die foam zou als 'border' dienen, omdat er niet al te veel ruimte overbleef voor het hydrocolloïd, vooral bij de trachea canule, die moest worden uitgespaard.

Op de volgende foto's is te zien hoe stap voor stap de foam en de kleeflaag worden afgetekend en op maat gemaakt, en hoe het geheel met dunne dubbelzijdig klevende folie aan elkaar is bevestigd.





Links het sjabloon dat is afgetekend op de hals van de patiënt. Op geleide van dit sjabloon zijn ook de vervolgstappen gemaakt, zoals het maken van de schuimrand (foto rechts)

Voordat de buisfolie aan de bovenkant werd dichtgelast is er een koolstoffilter ingelast, om te voorkomen dat zich bij het vele slikken teveel lucht in het zakje ophoopt. Tenslotte is aan de onderzijde van de buisfolie een kraantje ingelast om het zakje regelmatig te kunnen legen en 's nachts te kunnen aansluiten op een externe drainage.







Toen er zo zes zakken klaar waren is de verpleegkundige van EuroTec diezelfde namiddag naar de patiënt terug gegaan om het materiaal zelf aan te brengen en instructies te geven aan de echtgenote.

Naast die zes zakken heeft hij ook een paar vellen transparante folie achtergelaten zodat de echtgenote of de thuiszorg een veranderde situatie opnieuw kon aftekenen, zodat hij daarvoor niet opnieuw 80 km vice versa hoefde te rijden.

De zakken bleken goed te voldoen en enorme verlichting te geven, zowel qua huidbescherming als qua geurbeperking en opvang.

Ze bleven een etmaal goed zitten. Nog tweemaal is er een veranderd sjabloon naar EuroTec toegezonden en dat was goed bruikbaar om het ontwerp aan te passen.

Onvermijdelijk is de patiënt overleden, maar in zijn laatste dagen was de verzorging van zijn keelstoma gelukkig niet meer zijn allergrootste probleem.

Een groot dubbelzijdig prolaberend stoma

De patiënte in deze casus is begin 50 en heeft een dubbelloops colostoma, waarbij zich een forse prolaps ontwikkelde naar beide zijden. Er ontstond een stoma dat de vorm en afmeting had van een forse croissant, dat grote problemen ging geven bij de verzorging ervan. Omdat het hier om een patiënte gaat met ernstige longproblemen, was de chirurg niet bereid om het stoma te reconstrueren en dus moest de oplossing worden gezocht in aangepast stoma-materiaal.



De thuiszorgverpleegkundigen wilden graag met een 2-delig systeem werken met een flensmaat van minimaal 100 mm en een stomazak van ongeveer 20 cm breed en 40 cm lang

Rondvraag bij diverse fabrikanten leerde echter dat een dergelijke stomazak niet beschikbaar was. Gezien de urgentie van het probleem werd gezocht naar een oplossing op maat. Aangezien de meeste fabrikanten van stomazakjes bepaald niet in de buurt gevestigd zijn en ook weinig flexibel bleken om op korte termijn een oplossing aan te dragen, werd contact gezocht met het Nederlandse EuroTec. Dat bedrijf bevindt zich ten noorden van Antwerpen op slechts luttele kilometers over de Nederlandse grens.

Daar lieten de verpleegkundigen hun keuze vallen op het Combiplast systeem. Dit omdat de het bedrijf werkt met een klassieke Stomahesive kleeflaag, die goed bleef zitten. Van belang was ook dat dit systeem leverbaar is met een 100 mm flens op een soepele plaat van 15 x 15 cm. Naarmate de prolaps echter groter werd voldeed een standaard zakje niet meer, zelfs niet het XL model.

Via de bandagist kwam daarom bij EuroTec het verzoek binnen om voor deze mevrouw een extra grote zak op maat te maken. Het feit dat de fabriek van EuroTec zo dichtbij zit, was daarbij ook een groot voordeel. Binnen 24 uur kon EuroTec aan dit verzoek voldoen.



Dit uitzonderlijk grote stoma vroeg om een uitzonderlijke grote opvangzak

Er werd een serie extra lange en extra brede zakken geproduceerd van 18 x 37 cm, voorzien van een afvoerkraantje. De ontlasting was vrij dun en men kon desgewenst het kraantje eraf knippen en de bijgeleverde sluitclip gebruiken. In de fotoreportage ziet u de gehele procedure en het eindresultaat.







Links: de rode contouren zijn van een XL standaard zakje. Midden: Met een warmte geleidende aluminium strip wordt de lasplaat gemaakt om de omtrek van de zak te kunnen lassen. Boven: de flens en het filter zitten al op de folie en de contouren kunnen worden gelast



Het uiteindelijke resultaat.



Het gaat bij dit soort speciale projecten niet alleen om extra grote zakken. Bovenstaand handgemaakt minizakje is extra klein en speciaal gemaakt voor een kindje in een Antwerps ziekenhuis.

Wij zijn bij EuroTec blij dat we deze patiënten, die voor deze aanpassingen kennelijk nergens anders terecht kunnen, konden helpen.

Het blijven natuurlijk uitzonderingen en we staan uiteraard ook graag klaar voor zorgverleners en eindgebruikers met onze voortreffelijke standaard producten.

INFO'S VANUIT DE FIRMA'S

B. Braun productnieuws

Nieuw! Flexima® 3S
Heeft u ooit de flexibiliteit van de huidige 2-delige kliksystemen getest?

Een zakje en een huidplaat zijn op zichzelf redelijk flexibel. Maar zodra je ze in elkaar klikt, zoals een stomadrager het ten slotte ervaart, wordt dat een heel ander verhaal. Daarom hebben wij voor onszelf de lat hoog gelegd bij het ontwerpen van een nieuw 2-delig kliksysteem. Met als doel:een nieuwe norm neerzetten in flexibiliteit bij een mechanische koppeling. Uiteraard zonder compromissen op veiligheid en gebruiksgemak!

Soft
• Flexibel, ook als zakje op huidplaat bevestigd is!
• Nieuwe generatie materiaal
• Ergonomisch vormgegeven

Simple
• Perfect te positioneren, zelfs zonder te kijken
• Zit altijd goed dankzij 3 eenvoudige stappen

Secure
• Zowel aan onder- als bovenzijde vergrendeld
• Eenvoudig te bevestigen d.m.v. vlottende ring
• Zakje naar keuze te bevestigen in 3 posities
• 3 oogjes ter bevestiging aan gordel







Succesvolle launch van Flexima® 3S tijdens B. Braun Stomacare Event in Brussel

Op 11 december 2014 organiseerde B. Braun speciaal voor haar klanten het B. Braun Stomacare Event. Het programma stond in het teken van de officiële launch van het meest flexibele 2-delige kliksysteem, Flexima® 3S.





In de lobby van Dolce La Hulpe Brussels ontving B. Braun de gasten met een hapje en een drankje. Na de ontvangstborrel ging men naar het auditorium waar radio- en televisiepresentator Kurt Van Eeghem iedereen van harte welkom heette. Vanuit de B. Braun fabriek in Frankrijk waren de marketingmanager en Director of Medical Affairs aanwezig om iedereen mee te nemen in een interessant kijkje achter de schermen. Hoe wordt een stomaproduct ontwikkeld, wie is er allemaal bij betrokken en hoeveel tijd neemt zo´n traject in beslag. En toen was het tijd voor de officiële onthulling van het nieuwe 2-delige kliksysteem Flexima® 3S. De gasten waren erg enthousiast en konden niet wachten om de flexibiliteit te testen. Dit was later op de avond mogelijk in de workshops, maar eerst was er nog aandacht voor Greta Ranson. Zij is stoma- wondconsulente in het OLV van Lourdes in Waregem en doet mee aan de Benelux survey van de Flexima® 3S. Op het podium presenteerde zij haar positieve ervaringen. Meer weten over de survey? Op de volgende pagina vindt u meer informatie.

Workshop 1: Touch & Try Flexima® 3S
Eindelijk mochten de klanten de Flexima® 3S voelen, zien en proberen. Met speciaal ontwikkelde banden die je om de buik plaatste, konden zij het gemak van aanbrengen testen. Ook de flexibiliteit werd uitvoerig getest door de huidplaat en het zakje tussen duim en wijsvinger te houden en te buigen. Beide testen waren zeer geslaagd!

"Ik denk dat dit een van de weinige 2-delige systemen is, die zo flexibel is"

Workshop 2: B. Braun – Compleet in Stomazorg
De keuze bij B. Braun is groot, er is voor elke patiënt een oplossing. In deze workshop werd het totale gamma laten zien. Men kon kijken, vragen stellen, proberen.



Workshop 3: Say cheese, met Flexima® 3S!
Ga voor de GreenScreen staan en wij maken een foto. Dat was de enige opdracht. Na het event heeft iedereen die op de foto stond, een bedankje gekregen. Zo flexibel was men nog nooit!

Het was wel lastig om de workshops in goede banen te leiden door de nieuwsgierigheid naar de Flexima® 3S!

Na de leuke workshops, was er tijd voor een aperitief en werd men begeleid naar een andere zaal waar een heerlijk dinerbuffet klaar stond.

"Bedankt voor de goed georganiseerde avond, ik ben benieuwd om met de Flexima® 3s te gaan werken!"

Wilt u meer informatie over de Flexima® 3S?
Bel dan naar +32 (0) 2 712 86 14 . Onze customer service verbindt u graag door met één van onze vertegenwoordigers.

Benelux Survey Flexima® 3S

De fabriek van B. Braun Stomamaterialen bevindt zich in Frankrijk. Vanuit daar is er een internationale survey opgezet om de ervaringen van stomaverpleegkundigen én patiënten te vragen en te delen. Sharing Expertise, daar staat B. Braun immers voor.

Tot nu toe hebben 698 patiënten deelgenomen aan de internationale survey. Hieronder de mooie resultaten:

Patiënt:Verpleegkundige:
Wilt u de Flexima® 3S blijven gebruiken?

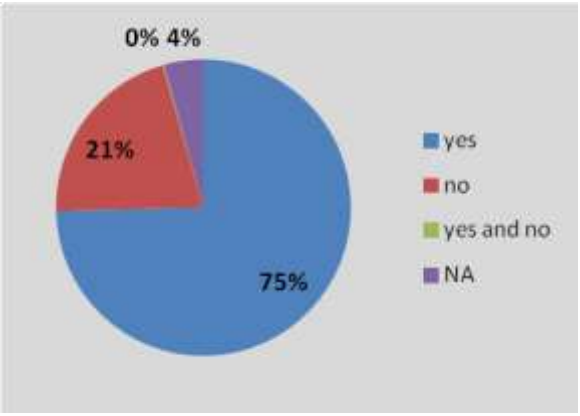

Wilt u de Flexima® 3S voor uw patiënt gebruiken?

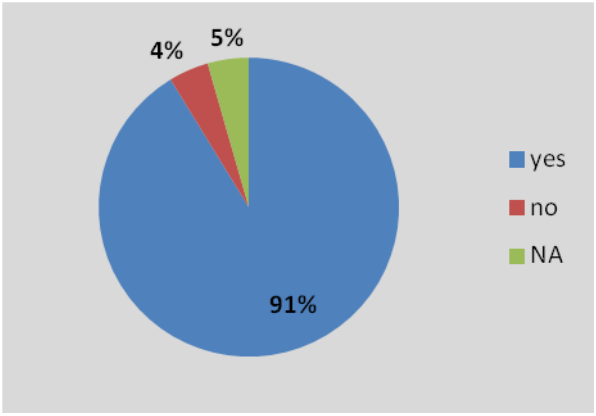

B. Braun Medical Benelux neemt ook deel aan deze survey. Binnen 6 weken waren er al 22 patiënten die graag mee wilden doen. De resultaten zijn overweldigend. Men vindt het systeem zeer gemakkelijk in gebruik en vindt de flexibiliteit uitstekend.

N = 22 patiënten	Zeer goed / Goed	Minder goed
Gebruik van het geleidingsysteem	**95%**	5%
Gemak van koppelen zakje op huidplaat	73%	27%
Gemak van gebruik fixatieknopjes	**95%**	5%
Draagcomfort (flexibiliteit en discretie)	91%	9%
Veilig gevoel tijdens dragen van het systeem	86%	14%
Gemak van verwijderen van het zakje	**100%**	0%
Flexibiliteit van het zakje	**95%**	5%

Wilt u ook meedoen aan de survey?
Bel dan naar +32 (0) 2 712 86 14. Onze customer service verbindt u graag door met één van onze vertegenwoordigers.

Nieuwe WebApp CHECK2CARE™ online voor stomadragers!

Recent is het voor stomadragers mogelijk om de nieuwe WebApp www.check2care.be te benaderen via verschillende websites, waaronder die van de lotgenotenvereniging Stoma Ilco vzw in België .

Stomadragers kunnen met deze zelfcheck via een aantal vragen de persoonlijke situatie rondom stomaverzorging en het juiste hulpmiddelengebruik nagaan.

Meerdere studies hebben aangetoond dat bijna de helft van alle stomadragers problemen krijgen met stomaverzorging en hier vaak niet attent genoeg op reageren. Deze zelfcheck heeft als doel het bewustzijn te verhogen voor adequate zelfzorg. Dit door regelmatig te kijken naar de conditie van de stoma en de huid erom heen en daarnaast óók eens kritisch te kijken naar juiste gebruik, verbruik en toepassing van de beschikbare medische hulpmiddelen .



Dhr. B: *"Jarenlang had ik regelmatig een rode huid rondom mijn stoma. Ik dacht dat dit normaal was door het gebruik van huidige huidplaten. Dankzij een andere productkeuze en meer letten op mijn situatie voel ik mij stukken zelfverzekerder!"*

De stomadrager kan met behulp van een 10-tal vragen eerst zelf bekijken of ze zich wel of niet zorgen hoeven te maken. Indien uit de test blijkt dat de situatie meer aandacht behoeft, dan kan direct om verpleegkundig advies gevraagd worden. Bij complexe problematiek wordt dit vanzelfsprekend doorgegeven aan de zorgverlener van de stomadrager. Dit zal vaak zowel de bandagist en de stomaverpleegkundige in het ziekenhuis betreffen.

Stoma patiënten kunnen doorverwezen worden naar de Stoma Ilco website, maar deze WebApp check2care zelfcheck is ook met Google of via rechtstreekse invoer van de url www.check2care.be/zelftest te benaderen. In de loop van de tijd zullen meerdere onderwerpen voor een zelftest worden opgenomen die om aandacht vragen.

Voor suggesties en verdere informatie :

Marlen Europe, Lingewei 9, 4004 LK, Tiel

+31 344 65 14 22

info@marleneurope.eu - www.marleneurope.eu

Cuticell® Contact
Onverstoorde wondgenezing

Siliconen wondcontactlaag



Cuticell® Contact is een dunne, niet verklevende siliconen wondcontactlaag met eenzijdige adhesie. Het verband beschermt het wondbed en zorgt voor onverstoorde wondgenezing.

De dunne wondcontactlaag op basis van siliconen is transparant, elastisch en heeft een open structuur die inspectie van de wond mogelijk maakt. Door de open structuur is onbelemmerde doorgang van exsudaat bij vochtige en natte wonden naar het secundair verband mogelijk. Cuticell® Contact voorkomt verkleving van het secundaire verband aan de wond. Ook kan het secundaire verband door de eenzijdige kleeflaag niet verkleven aan Cuticell® Contact of aan de handschoenen bij het aanbrengen. Bij drogere wonden is een secundair verband niet altijd nodig. De siliconen voorkomen verweking van het wondbed en de wondranden en maken atraumatische en pijnloze verwijdering mogelijk.

Eenzijdige siliconen kleeflaag voor groot gebruiksgemak:

- Kleeft bij aanbrengen niet aan de handschoenen
- Door de eenzijdige kleeflaag is Cuticell® Contact extra transparant, wat wondinspectie nog eenvoudiger maakt



Speciale technologie voor betrouwbare bescherming

Siltec technologie

- De siliconen kleven op droge huid, maar niet op de vochtige wond
- De siliconen beschermen de wondranden
- De siliconen gaan verweking van het wondbed en de wondranden tegen
- Cuticell® Contact is zeer huidvriendelijk en geschikt voor alle huidtypes



Transparant

•Eenvoudige wondinspectie zonder het verband te verwijderen

Unieke flexibiliteit

•De polyurethaanfolie is elastisch en flexibel

•Volgt de contouren van de wond

•Hoog draagcomfort

Optimale open structuur

- De hoge vochtdoorlaatbaarheid gaat verweking van het wondbed en de wondranden tegen
- Het verband is niet occlusief

Indicaties

Cuticell® Contact is geschikt voor acute en complexe wonden met matig tot veel wondvocht en te gebruiken bij o.a.:

- Vingertopletsel
- Skin tears
- Brandwonden
- Schaafwonden
- Scheurwonden
- Diabetische ulcera
- Veneuze ulcera

Alle voordelen op een rij

- Kan meerdere dagen blijven zitten voor onverstoorde wondgenezing
- Voorkomt verkleving van het secundaire verband met het wondbed
- Zeer huidvriendelijk door siliconen
- Minder pijn tijdens verbandwissels

- Zo min mogelijk risico op verweking van de wondranden
- Transparant, voor snelle en eenvoudige wondinspectie
- Eenvoudig in gebruik door eenzijdige kleeflaag en flexibele folie
- Atraumatisch

Eenvoudig aanbrengen

-
  - Door de eenzijdige kleeflaag kleeft Cuticell® Contact bij aanbrengen niet aan de handschoenen
  - De dunne folie neemt de contouren van de wond aan
  - Door de siliconen is Cuticell® Contact pijnloos en atraumatisch te verwijderen

•Bestelinformatie

Referentie	Omschrijving	CNK
72680-00	Cuticell Contact 5 x 7,5 cm – per 5	3071628
72680-01	Cuitcell Contact 7,5 x 10 cm – per 5	3071636
72680-02	Cuticell Contact 10 x 18 cm – per 5	3071644
72680-03	Cuticell Contact 15 x 25 cm – per 5	3071651



HOSPITHERA,
YOUR PARTNER IN OSTOMY CARE

TRIO OSTOMY CARE

Voel het verschil, dankzij onze siliconeproducten



Silvex - Convex Stoma-opvulringen

Convex stoma-opvulring die de huid laat ademen en zich aanpast aan de vorm van de stoma. Eventuele huidplooien worden opgevuld waardoor de ring voor een optimale afdichting zorgt en zo de draagtijd van het stomaopvang-materiaal verlengt.

Bestaat in 2 maten : 20 tot 30mm, 30 tot 40mm



Silken - Stoma-opvulgel

Siliconen stoma-opvulgel voor het opvullen van (chirurgische) littekens, huidplooien en oneffenheden rond de stoma. Laat de huid ademen, blijft zacht en flexibel voor meer zekerheid en comfort en is in zijn geheel te verwijderen na uitharding.



Silex - Gel extenders

Geavanceerde zachte siliconen gel extenders, die meteen sterk op de huid hecht voor extra zekerheid. Verlengt de draagtijd van het stomaopvangmateriaal en zorgt voor meer bewegings-vrijheid. Laat de huid ademen en houdt deze gezond. In zijn geheel te verwijderen, laat geen residu achter op de huid.



Siltac - Stoma-opvulring

Stoma-opvulring die de huid laat ademen, zich aanpast aan de vorm van de stoma en huidplooien opvult.
Dankzij deze optimale afdichting wordt de draagtijd van het stomaopvangmateriaal verlengd.

Siltac bestaat in 3 maten (20 tot 28mm, 28 tot 35mm, 35 tot 44mm).

Hospithera NV | Klein Eilandstraat 3 | 1070 Brussel | +32 (0)2 535 03 85
info.interventionalcare@hospithera.com | WWW.HOSPITHERA.COM

HOSPITHERA
Count on us

ConvaTec

Nieuwe lijn voor alle mensen met een colo – of ileostoma is ontworpen met input van stomadragers en stomaverpleegkundigen. Onze nieuwste zakjes bieden nog meer comfort, gebruiksgemak en discretie. Ze kunnen gebruikt worden samen met onze vertrouwde huidplaten, waaronder diverse huidplaten met Kneedbare Technologie™.
Stomadragers kunnen rekenen op een optimaal filter, comfortabel materiaal en een uitstekend afgerond en gestroomlijnd zakje. Voor mensen met een ileostoma is de vernieuwde InvisiClose™ sluiting beschikbaar voor Natura® en Esteem®.



Natura™

Esteem™

Esteem synergy™

CONGRES VLAS 2015

Donderdag 28 Oktober 2015

CC Zwaneberg
Bergstraat
Heist-op-den-Berg

Nieuwigheden in incontinentie- en stomazorg

Brava Pasta

Nu ook in tube van 25 gr

Pasta wordt gebruikt om diepere huidplooien op te vullen, zodat een egaal oppervlak rond de stoma ontstaat en zodat een barrière gevormd wordt tussen huid en huidplaat die de huid beschermt tegen stoma output.

De Brava Pasta in tube is duurzaam en alcoholvrij en voorkomt lekkage en huidproblemen. Omdat hij geen alcohol bevat, prikt hij niet bij het aanbrengen.

Vanaf 1 april is nu ook een kleinere tube van 25 gr verkrijgbaar.

Voordelen

- Bevat geen alcohol
- Voorkomt lekkage
- Kan in verschillende lagen aangebracht worden
- Kleine tube handig om mee te nemen



Brava® Elastic Tape

Volgt de lichaamsbewegingen en past op elk formaat van huidplaat en op elk lichaam

De Brava Elastic Tape houdt de huidplaat op zijn plaats voor extra veiligheid. Hij is elastisch en volgt de lichaamsvormen en -bewegingen. De Brava Elastic Tape is ook huidvriendelijk en absorbeert vocht.

De Brava Elastic Tape kan ook dienen ter bescherming van de huid rond de stomaplaat.





Beschikbare modellen:

De Brava Elastic Tape in de vorm van een halve maan past op ovale en ronde huidplaten



De Brava Elastic Tape in de vorm van een rechthoek past op vierkante huidplaten



"De rechthoekige tapes passen op vierkante platen – we willen ze zo snel mogelijk!"
Stomaverpleegkundige, CA

De Brava Elastic Tape in de vorm van een gordel geeft extra steun op bollingen, zoals hernia's



"Het is veel veiliger en volgt de lichaamsvormen"
Stomadrager, USA

SpeediCath®
Compact Eve

De meest stijlvolle en discrete katheter voor vrouwen

De nieuwe SpeediCath Compact Eve verandert uw kijk op katheters voor goed. Door zijn onopvallend, stijlvol en compact ontwerp past hij perfect in het leven van uw patiënte. Waarom is SpeediCath Compact Eve zo innovatief?



Unieke driehoekige vorm voor gebruiksgemak en een betere grip



In één stap te openen, te gebruiken en veilig af te sluiten



Gemakkelijk en onopvallend mee te nemen en weg te gooien

NIEUW voor vrouwen

Meer info op www.nl.speedicathcompacteve.coloplast.be

In de pers…

Hollister Moderma Flex FlexWear: nieuw ontwerp, aanbrengen zoals altijd!



U mag erop vertrouwen: de manier waarop de Moderma Flex (1-delige) zakjes met vlakke FlexWear huidplaat aangebracht worden blijft ongewijzigd!

Echter om voor meer comfort en gebruiksgemak te zorgen werden er enkele functionele verbeteringen doorgevoerd:

- De nieuwe buigzame plastic beschermlaag bedekt de huidplaat en kleefrand voor meer gebruiksgemak
- De randen van de huidplaat lopen schuin af, wat zorgt voor meer comfort
- De geïntegreerde Lock 'n Roll sluiting kreeg geribbelde strips waardoor het openmaken, ledigen, schoonmaken en sluiten eenvoudiger wordt
- De transparante flap van de Lock 'n Roll sluiting zorgt voor meer zekerheid en voorkomt het per ongeluk opentrekken van de sluiting

Heeft u hier vragen over? Contacteer dan onze Customer Service (010 23 04 77).

Ballina Team wint prestigieuze award



Hollister was de winnaar van de 30ste jaarlijkse "Annual Maintenance and Asset Management Awards" (MEETA) in Dublin (Ierland).

De MEETA, een initiatief van Ierse ingenieurs, zijn een erkenning van innovatie en excellentie. Met deze award werd de inzet van onze ingenieurs bekroond die zorgden voor een beter productieproces en een kwalitatief hoogstaand eindproduct.

In de pers…

2014 was een jaar van uitbreiding!



Ook in 2014 slaagde Hollister er in om aanzienlijk uit te breiden.

Zowel in de productiecentra Stuarts Draft (Virginia, Amerika) als Ballina (Ierland) als in de distributiecentra Nashville (Tennessee, Amerika) en Etten-Leur (Nederland) werd de infrastructuur flink uitgebreid.

Hierdoor beschikken we momenteel niet alleen over 25% meer ruimte om te produceren, maar ook over het dubbel van de distributieruimte die we reeds ter beschikking hadden. In Etten-Leur, het distributiecentrum voor o.a. België, kunnen we hierdoor meer dan
11 miljoen dozen per jaar verwerken.



George Maliekel, President Hollister Incorporated, knipt het lint door ter ere van de uitbreiding in Stuarts Draft.

In de pers…

Dansac goes…green!



De leverancier van de Dansac dozen werd FSC gecertifiëerd. Dit betekent dat het produceren van een Dansac doos 12% minder energie kost dan vroeger. Daarom zal u vanaf heden ook het FSC logo terugvinden op de onderkant van onze dozen.



FSC is een wereldwijde non-profit organisatie die zich inzet om verantwoordelijk bosbeheer te promoten en is erkend door WWF als het “keurmerk van verantwoordelijk bosbeheer”.

Wenst u hier meer over te weten? Contacteer ons dan via dansaccontact@dansac.com.



INFO

Indien er vragen omtrent stoma-, fistel- en incontinentiezorg onbeantwoord blijven, zijn wij steeds bereid om te ondersteunen en te helpen.
Een lijst van bestuursleden is hierna afgedrukt met de bedoeling de juiste contactadressen terug te vinden voor uw problemen of info-wensen.

Chantal Tielemans
Voorzitster

U.Z. Gent
De Pintelaan 185
9000 Gent
09/332.46.05
09/221.51.66
E-mail: chantal.tielemans@uzgent.be

Anita Van den Bosch
Ondervoorzitster

U.Z. Gasthuisberg
Raadpleging abdominale heelkunde
3000 Leuven
016/34.42.31
E-mail: anita.vandenbosch@uz.kuleuven.ac.be

Guy Bylois
Ondervoorzitter
Stomaconsultatie

Heidebloemstraat 4
3520 Zonhoven
011/81.65.38
E-mail : fa527015@skynet.be
E-mail: guy.bylois@virgajesse.be

Diana Kestemont
Bestuurslid
Penningmeester

G. N. de Loncinlaan 4
8200 Brugge
E-mail: diane.kestemont@telenet.be

An Vanbilloen
Bestuurslid
Redactie

Imeldaziekenhuis
Heelkunde 4
Imeldalaan 9
2820 Bonheiden
015/50.57.21 (dienst)
E-mail: an.vanbilloen@imelda.be

Christine Haecx
Bestuurslid
Redactie

Vogelzang 46
3140 Keerbergen
0473/36.59.99
015/50.57.20 (dienst)
E-mail: christine.haecx@imelda.be

Ria Swerts
Bestuurslid
Medewerker nursingbegeleiding

Weg naar As 72
3600 Genk
089/36.00.84
E-mail: ria.swerts@limburg.wgk.be

Yolande De Bruyn
Bestuurslid
Thuisverpleging

Kastanjelaan 2
9620 Zottegem
09/360 81 81 Wit-Gele Kruis
Fax; 09 361 08 09
E-mail: Yolande.debruyn@wgkovl.be

Marie-France Dehant
Bestuurslid
Stomaconsultatie

Morinenlaan 5
8450 Bredene
059/40.20.63 (ziekenhuis)
059/32.21.22 (privé)
E-mail: marie-france.dehant@hsz.be

Valerie Hanssens
Bestuurslid
Website VLAS

UZ Brussel
Laarbeeklaan 101
1090 Jette
E-mail: valerie.hanssens@skynet.be

Katja Di Tonto
Bestuurslid
Stomaconsultatie

Jessa ziekenhuis Campus Salvator
Salvatorstraat 20
3500 Hasselt
011/339010
E-mail: katja.ditonto@jessazh.be

Theo Leysen
Secretaris
Redactie
Stoma- en wondzorgconsultatie

Trommelstraat 18
2223 Schriek
015/50.57.25 (dienst)
015/23.47.09 (privé)
GSM: 0472/80.78.56
E-mail: leysen.theo@skynet.be
E-mail: theo.leysen@imelda.be

Indien leden zich geroepen voelen om toe te treden tot het bestuur, gelieve U te melden bij één van de bestuursleden.
Wij bieden aan:

- ✓ **een goede collegialiteit**
- ✓ **snelle informatie over de laatste nieuwe ontwikkelingen**
- ✓ **directe inlichtingen betreffende terugbetalingen/congressen/symposia**
- ✓ **internationale contacten**

Aarzel niet, neem gerust met ons contact.

VOORLOPIG INSCHRIJVINGSFORMULIER

TIENDE NAVORMING: "STOMA-, FISTEL- EN INCONTINENTIEZORG" , 2015-2016

Ik, ondergetekende …….verpleegkundige,

Adres: …….. nr. : ……..

Postnummer: …….. Plaats:…….

E-mail: …… Drukletters a.u.b.

Wens mij voorlopig in te schrijven voor de tiende navorming "Stoma-, Fistel- en Incontinentiezorg'.
Kostprijs alles inbegrepen (inschrijving, koffie tijdens pauzes, teksten, broodjes-middagmaal)
Leden VLAS en UROBEL 265€, Voor niet-leden 295€.
Storten op rekeningnummer IBAN: BE31 7332 1517 7655, BIC code: KREDBEBB,
VLAS Trommelstraat 18, 2223 Schriek

Terug te sturen naar het secretariaatsadres.

Adres Secretariaat: VLAS, Trommelstraat 18, 2223 Schriek

DIT TIJDSCHRIFT WERD GEREALISEERD
MEDE DOOR DE SPONSERING
VAN DE FIRMA'S:

B/BRAUN

BSN

COLOPLAST

CONVATEC

DANSAC

EUROTEC

HAROMED

HOLLISTER

HOSPITHERA

3M

MARLEN